FACULTÉ DE MÉDECINE DE PARIS

Année 1962

THÈSE N° 1010

POUR LE

DOCTORAT EN MÉDECINE

DIPLOME D'ETAT

PAR

Robert, Vincent, Cecil CRISTOL
né le 18 novembre 1930 à Nice (A. M.)
Interne des Hôpitaux de Paris

Présentée et soutenue publiquement le :

CONTRIBUTION DE LA CINEANGIOCARDIOGRAPHIE A L'ETUDE DE LA TETRALOGIE DE FALLOT

(A propos de Trente observations)

Président : Mr M. MOUQUIN, Professeur.

EDITIONS A. G. E. M. P. — 8, RUE DANTE - PARIS-Ve

FACULTÉ DE MÉDECINE DE PARIS

Année 1962 N°

THÈSE

POUR LE

DOCTORAT EN MÉDECINE

DIPLOME D'ETAT

PAR

Robert, Vincent, Cecil CRISTOL
né le 18 novembre 1930 à Nice (A. M.)
Interne des Hôpitaux de Paris

Présentée et soutenue publiquement le :

CONTRIBUTION DE LA CINEANGIOCARDIOGRAPHIE A L'ETUDE DE LA TETRALOGIE DE FALLOT

(A propos de Trente observations)

Président : Mr M. MOUQUIN, Professeur.

EDITIONS A. G. E. M. P. — 8, RUE DANTE - PARIS-Ve

R. UNIV.
BIBLIOTHEEK
LEIDEN

1-2-1962

PROFESSEURS HONORAIRES :

MM. Alajouanine (T.), Aubin (A.), Bénard (H.), Bulliard (H.), Cadenat (F.), Chabrol (E.), Champy (C.), Debré (R.), Fey (B.), Gastinel (P.), Halphen (E.), Hazard (R.), Heuyer (G.), Lantuejoul (P.), Laroche (G.), Lévy-Solal (E.), Lian (C.), Mathieu (P.), Mocquot (P.), Mondor (H.), Monod (R.), Moreau (R.), Moulonguet (P.), Olivier (E.), Pasteur Vallery-Radot, Petit-Dutaillis (D), Quénu (J.), Richet (C.), Senèque (J.), Strohl (A.), Tanon (L.).

DOYEN . . . . . Léon BINET.
Membre de l'Institut

1er ASSESSEUR . . . . . Jean VERNE
2e ASSESSEUR . . . . . Gaston CORDIER

I. — PROFESSEURS

1° CHAIRES DE SCIENCES FONDAMENTALES

a) Professeurs titulaires :

	MM.
Anatomie	DELMAS (A.)
Anatomie pathologique	DELARUE (J.)
Anesthésiologie	BAUMANN (J.)
Biochimie médicale	JAYLE (M.-F.) SCHAPIRA (G.)
Biologie appliquée à l'Education physique et aux Sports	CHAILLEY-BERT (P.)
Biologie médicale	FAUVERT (R.)
Cancérologie médicale et sociale	BERNARD (J.)
Embryologie	GIROUD (A.)
Histoire de la médecine et de la chirurgie (Lariboisière)	N...
Histologie	VERNE (J.)
Hygiène et médecine préventive	JOANNON (P.)
Médecine du Travail	DESOILLE (H.)
Médecine légale	PIEDELIÈVRE (R.)
Microbiologie (Bactériologie et virologie)	FASQUELLE (R.)
Parasitologie	GALLIARD (H.)
Pathologie chirurgicale	HUGUIER (J.)
Pathologie exotique	LAVIER (G.)
Pathologie expérimentale et comparée	MERKLEN (F.-P.)
Pathologie médicale	MILLIEZ (P.)
Pathologie respiratoire	TURIAF (J.)
Pathologie et thérapeutique générales	BOUDIN (G.)
Pharmacologie	CHEYMOL (J.)
Physiologie	BINET (L.) BARGETON (D.)
Physiologie et pathologie obstétricale	LEPAGE (F.)
Physique médicale	DOGNON (A.) DJOURNO (A.)
Radiologie médicale	DESGREZ (H.)
Technique chirurgicale et Chirurgie expérimentale	N...
Thérapeutique	CONTE (M.)

b) Professeurs à titre personnel :

Biochimie médicale	DESGREZ (P.) POLONOVSKI (J.)
Biologie médicale	BOURLIÈRE (F.)
Embryologie	TUCHMANN (H.)
Hygiène et médecine préventive	DEPARIS (M.)
Parasitologie	BRUMPT (L.-C.)
Pathologie chirurgicale	LAURENCE (G.)
Pharmacologie	LÉVY (Mlle J.)
Physiologie	PARROT (J.)
Physique médicale	KELLERSHOHN (L.)

2° CHAIRES DE SCIENCES CLINIQUES

a) Professeurs titulaires :

		MM.
Clinique carcinologique chirurgicale (Necker)		REDON (H.)
Clinique cardiologique (Broussais)		MOUQUIN (M.)
Cliniques chirurgicales	Beaujon	LORTAT-JACOB (J.-L.)
	Cochin	LEGER (L.)
	Hôtel-Dieu	PATEL (J.)
	Pitié	CORDIER (G.)
	Saint-Antoine	GOSSET (J.)
	Salpêtrière	SICARD (A.)
	Tenon	OLIVIER (Cl.)
Clinique de chirurgie infantile et orthopédique (Enfants Malades)		FÈVRE (M.)
Clinique chirurgicale orthopédique et réparatrice (Cochin)		MERLE d'AUBIGNÉ (R.)
Clinique de chirurgie cardio-vasculaire (Broussais)		GAUDART d'ALLAINES (F. de)
Clinique de chirurgie pleuro-pulmonaire (Laennec)		MATHEY (J.)
Clinique endocrinologique (Pitié)		DECOURT (J.)
Clinique de Génétique médicale (Enfants-Malades)		LAMY (M.)
Clinique gynécologique (Broca)		FUNCK-BRENTANO (P.)
Clinique des maladies cutanées et syphilitiques (Saint-Louis)		DEGOS (R.)
Clinique des maladies des Enfants (Enfants-Malades)		CATHALA (J.)
Clinique des maladies infectieuses (Claude-Bernard)		MOLLARET (P.)
Clinique des maladies mentales et de l'encéphale (Sainte-Anne)		DELAY (J.)
Clinique des maladies métaboliques (Necker)		HAMBURGER (J.)
Clinique des maladies du sang (Broussais)		MARCHAL (G.)
Clinique des maladies du système nerveux (Salpêtrière)		CASTAIGNE (P.)
Cliniques médicales	Boucicaut	LENÈGRE (J.)
	Broussais	SOULIÉ (P.)
	Cochin	JUSTIN-BESANÇON (L.)
	Cochin	BROUET (G.)
	Hôtel-Dieu	BARIÉTY (M.)
	Lariboisière	SÈZE (S. de)
	Pitié	DREYFUS (G.)
	Saint-Antoine	KOURILSKY (R.)
Clinique médicale d'hydrologie thérapeutique et climatologie (Bichat)		DEBRAY (C.)
Clinique médicale propédeutique (Broussais)		GENNES (L. de)
Clinique médico-sociale du diabète sucré et des maladies de la nutrition (Hôtel-Dieu)		DEROT (M.)
Clinique de neuro-chirurgie (Pitié)		DAVID (M.)
Clinique neurologique (Salpêtrière)		GARCIN (R.)
Cliniques obstétricales	Baudelocque	LACOMME (M.)
	Foch (Suresnes)	MERGER (R.)
Clinique obstétricale et gynécologique (Port-Royal)		VARANGOT (J.)
Clinique ophtalmologique (Hôtel-Dieu)		RENARD (G.)
Clinique oto-rhino-laryngologique (Lariboisière)		AUBRY (M.)
Clinique de pédiatrie et de puériculture (Saint-Vincent-de-Paul)		LELONG (M.)
Clinique de pédiatrie sociale (Enfants-Malades)		MARIE (J.)
Clinique de pneumo-phtisiologie (Laennec)		BERNARD (E.)
Clinique de neuro-psychiatrie infantile (Salpêtrière)		MICHAUX (L.)
Clinique de rhumatologie médicale et sociale (Cochin)		COSTE (F.)
Clinique stomatologique (Pitié)		DECHAUME (M.)
Clinique thérapeutique chirurgicale (Vaugirard)		ROUX (M.)
Clinique thérapeutique médicale (Saint-Antoine)		LEMAIRE (A.)
Clinique toxicologique		GAULTIER (M.)
Clinique traumatologique		PADOVANI (P.)
Séméiologie médicale		DOMART (A.)
Séméiologie et clinique chirurgicales		POILLEUX (F.)
Clinique urologique (Necker)		COUVELAIRE (R.)
Hygiène et clinique de la première enfance (Trousseau)		TURPIN (R.)

b) Professeurs à titre personnel :

Médecine	BOUR (H.) LHERMITTE (F.) PEQUIGNOT (H.)

II. — PROFESSEURS SANS CHAIRE, PROFESSEURS AGRÉGÉS ET MAITRES DE CONFÉRENCES - AGRÉGÉS

	MM.
Anatomie	CABROL (C.) COUINAUD (C.) GILLOT (C.) OLIVIER (G.)
Anatomie pathologique	GAUTHIER-VILLARS (Mlle P.) pr. s. ch. ABELANET (R.) BUSSER (F.) CHOMETTE (G.) GOUYGOU (Ch.), m. conf. NEZELOFF (Ch.) ORCEL (L.) PAILLAS (J.)
Anesthésiologie	KERN (E.) VOURC'H (G.)
Bactériologie	BARBIER (P.) CHRISTOL (D.) LE MINOR (L.) TOURNIER (P.)
Biochimie médicale	BAULIEU Et. m. conf. BOURILLON (R.) CARTIER (P.) DREYFUS (J.-Cl.) GONNARD (P.) KRUH (J.) JEROME (H.)
Biologie appliquée à l'Education Physique et aux Sports	PLAS (F.)
Carcinologie	BOIRON (M.) DENOIX (P.) MATHE (G.) SELIGMANN (M.)
Dermato-Syphiligraphie	CIVATTE (J.) DUPERRAT (B.)
Electro-Radiologie	LEDOUX-LEBARD (G.)
Hématologie	BESSIS (M.) BILSKI-PASQUIER (G.) DAUSSET (J.) DUHAMEL (G.)
Histologie	COUJARD (R.), pr. s. ch. MAROIS (M.) RACADOT (J.)
Hydrologie	BESANÇON (F.) CORNET (A.)
Hygiène	BOYER (J.) pr. s. ch. BLANCHER (G.) CORRE-HURST (Mme L.) SAPIN-JALOUSTRE (H.)
Maladies infectieuses	BASTIN (R.) DUPONT (V.)
Médecine légale	DEROBERT (L.), pr. s. ch. FOURNIER (E.) GUENIOT (M.) HADENGUE (A.)
Médecine du travail	ALBAHARY (C.)
Neuro-chirurgie	PERTUISET (B.)
Obstétrique	GRANJON (A.) HERVET (E.) LE LORIER (G.) LEVY (J.) MORIN (P.) MUSSET (R.) ROBEY (M.) SENEZE (J.) SUREAU (C.) THOYER-ROZAT (J.)
Ophtalmologie	BRÉGEAT (P.) DUBOIS (A.) SARAUX (H.)

	MM.
Orthopédie	JUDET (R.) MEARY (R.) POSTEL (M.) RAMADIER (J.)
Oto-rhino-Laryngologie	DEBAIN (J.) PIALOUX (P.)
Parasitologie	GOLVAN (Y.) LAPIERRE (J.)
Pathologie chirurgicale	BARCAT (J.) BINET (J.-P.) CAUCHOIX (J.) CERBONNET (G.) CHATELIN (C.-L.) DUBOST (Ch.) DUBOST (Cl.) FAUREL (J.) FLABEAU (F.) GARBAY (M.) GARNIER (H.) (Cl. de) GAUDART-d'ALLAINES GERMAIN (A.) LATASTE (J.) LEVEQUE (B.) LOYGUE (J.) MERCADIER (M.) NATALI (J.) PELLERIN (D.) PERROTIN (J.) ROBERT (H.) THOMERET (G.)
Pathologie exotique	SCHNEIDER (J.)
Pathologie expérimentale	BENHAMOU (J.-P.) BERTHAUX (P.) BOIVIN (P.) CROSNIER (J.) HARTMANN (L.) LŒPER (J.) MAURICE (J.) MIKOL (Cl.) RICHET (G.)
Pathologie médicale	AUSSANNAIRE (M.) BOUVIER (J.) BOUVRAIN (Y.) BRICAIRE (H.) BRISSAUD (H.) BROCARD (H.) BUGE (A.) CATINAT (J.) CHRÉTIEN (J.) COBLENTZ (B.) CONTAMIN (F.) COURY (C.) ÉTIENNE (J.-P.) FREZAL (J.) FRITEL (D.) HENNEQUET (A.) HIMBERT (J.) HOUSSET (E.) LAROCHE (Cl.) LESOBRE (R.) MACREZ (C.) MOREAU (L.) NICK (J.) ROYER (P.) TOURNEUR (R.) WOLFROMM (R.)
Pédiatrie-Puériculture	JOSEPH (R.) LAFOURCADE (J.) LEPERCQ (G.) MANDE (R.) MOZZIGONACCI (P.) POLONOVSKI (C.) ROSSIER (A.) VIALATTE (J.)

	MM.
Pharmacologie	BOISSIER (J.) LECHAT (P.)
Physiologie	BARRES (G.) DEJOURS (P.) DURAND (J.) GIRARD m. conf. HUGELIN (A.) SCHERRER (J.)
Physique médicale	CHANTEUR (J.) COUGEROT (L.), m. conf. pr. s. ch. GREMY (F.) m. conf. MILHAUD (G.) PELLERIN (P.) ROUCAYROL (J.-Cl) TUBIANA (M.) m. conf.
Pneumo phtisiologie	KREIS (B.) MEYER (A.) RENAULT (P.)

	MM.
Psychiatrie	PICHOT (P.)
Psychiatrie infantile	DENIKER (P.) DUCHE (D.) FLAVIGNY (H.) LAPRESLE (J.)
Rhumatologie	DELBARRE (F.)
Stomatologie	CERNEA (P.) CHAPUT (Mme A.) m. c. agr. GRELLET (M.)
Thérapeutique	CHASSAGNE (P.) LAMOTTE (M.) MARCHE (J.)
Urologie	AUVERT (J.) MOULONGUET (A. QUENU (L.)

III. — PROFESSEURS SANS CHAIRE ET AGRÉGÉS CHARGÉS DE COURS DE CLINIQUE ANNEXE à titre permanent.

	MM.
Anatomie	DEBEYRE (J,)
Clinique chirurgicale	ABOULKER (P.) AMFLINE (A), pr. s. ch. VERNE (J.-M.)
Clinique médicale	PERRAULT (M.) RAMBERT (P.) THIEFFRY (S.)
Clinique obstétricale	GRASSET (J.) MAYER (M.)

	MM.
Clinique ophtalmologique	DESVIGNES (P.) OFFRET (G.)
Clinique oto-rhino-laryngologique	MADURO (R.)
Clinique pédiatrique et puériculture	LAPLANE (R.)
Clinique psychiatrique	BARUK (H.)
Clinique urologique	KUSS (R.)

IV. — PROFESSEURS DÉTACHÉS DANS LES UNIVERSITÉS ÉTRANGÈRES

Bactériologie	HAUDUROY (P.) Pr. s. ch.
Pathologie chirurgicale	RUDLER (J.) Pr. s. ch.

V. - CHARGÉS DE COURS D'HYGIÈNE SCOLAIRE ET UNIVERSITAIRE

BOLTANSKI (E.)
LAUNAY (C.)

Secrétaire général de la Faculté	M. LENA (J.)
Secrétaire principal	Mlle CHAINTREUIL (G.)
Conservateur en Chef de la Bibliothèque Conservateur du Musée d'Histoire de la Médecine	M. le Docteur HAHN (A.)
Conservateur	Mlle DUMAITRE (P.)
Bibliothécaires	Mmes CONTET (J.), FORGET (F.), Mlles LAURENT (H.), LE NOIR (G.), QUIÉVREUX (E.)

Par délibération en date du 9 décembre 1798, l'Ecole a arrêté que les opinions émises dans les dissertations qui lui seront présentées, doivent être considérées comme propres à leurs auteurs et qu'elle n'entend leur donner aucune approbation ni improbation.

Aux Miens.

	MM.		MM.
Pharmacologie	LEMOINE (A.) LEMOINE (P.) MARETS (A.) VIGUIER (P.)	Pathologie	PELLOT (P.)
Physiologie	DUBOIS (R.) GOLLIER m. corr. HOULLE (A.) KUNSTLER (J.) LAMBERTS (C.) LEMOINE (G.) m. corr.	Pathologie interne	DOUCEUX (P.) DUPUE (C.) FLAVIGNY (E.) LAPERSONNE (A.)
		Thérapeutique	DELBANNE (F.)
Physique médicale	ARTIGUE (P.) m. corr. BOUSQUET (A.) FIE (J.-B.) GUYOU (E.) JEANBRAU (J.) LAPICQUE (L.) MARTY (E.)	Thérapeutique	DENUCE (P.) DENUCE (L.) GLAIZE GRELLET (M.)
		Médecine légale	GRASSMANN (P.) LABROTTE (M.) MARCHE (J.)
Chimie pharmaceutique	BOUCHARDAT (O.) CAMBOULIN (A.) CHAUTARD (E.) FOURNIER (H.) GRIMBERT (L.) LEMOINE (P.) MARTY (P.)	Histologie	AUVERT (G.) DELLEMOUET (A.) GIVOV (L.)	

III. — PROFESSEURS ADJOINTS DE SCIENCE ET CHARGÉS DE COURS DE CLINIQUE MÉDICALE

à titre provisoire.

	MM.		MM.
Anatomie	DELETTE (A.)	Clinique ophtalmologique	CONTREMOULIN (F.) DUFOUR (H.)
Clinique médicale	ARNULFER (P.) BOUCHARD (A.) m. p. a. m. CEZILLY (H.-M.)	Clinique médicale des enfants malades	DADREN (Th.)
Clinique chirurgicale	DUFOURMANTEL (R.) FAUCHER (E.) FOURNIER (Ch.)	Clinique obstétricale et gynécologique	LAFLAME (R.)
		Clinique médicale	BADRE (N.)
Clinique médicale	CARNOT (P.) MARTIN (E.)	Clinique chirurgicale	CHAIN (R.)

IV. — PROFESSEURS DÉTACHÉS DANS LES UNIVERSITÉS ÉTRANGÈRES

Pathologie	MOUSSOUS (E.), Prof. à la Fac. de Montpellier
Pathologie chirurgicale	MOULIN (H.), Prof. à la Fac. de Montpellier

V. — CHARGÉS DE COURS D'OFFICIERS SCOLAIRES ET UNIVERSITAIRES

Bibliothécaire	MM. BOLLÉMONT (E.) LAURAT (G.)
Bibliothécaire principal de la Faculté	M. LERA (G.)
Bibliothécaire principal	MME BRAUNSTEIN (M.)
Secrétaire en Chef de la Bibliothèque Secrétaire de l'École d'Médecine de la Médecine	M. le Docteur DAHY (A.)
Secrétaire	MME GUERAIGNE (F.)
Sous-chefs de service	MMes GOATEY (J.), FOUGET (F.), MMes LAURENT (J.), LE PAIN (R.), QUIVRENEX (E.)

Par décision en date du 6 décembre 1926, l'École a invité [illegible] les conférences [illegible] qui lui avaient présentées, [illegible] à leur [illegible] et qu'elle n'estime [illegible] aucune appréciation ni [illegible].

A mon Maître

Monsieur le Professeur M. MOUQUIN

Professeur de Clinique cardiologique

qui m'a fait l'honneur de bien vouloir

présider cette thèse,

En témoignage de ma respectueuse admiration.

A Monsieur le Docteur M. DURAND

A Messieurs les Docteurs BRUN et GESCHWIND

grâce à qui ce travail a pu être mené à bien.

A mes Maîtres dans les Hôpitaux

Externat

Monsieur le Docteur S. BLONDIN

Monsieur le Docteur SCHWOB

Monsieur le Docteur HILLEMAND

Monsieur le Docteur CATTAN

Monsieur le Docteur ROUQUES

Internat

Monsieur le Professeur LENEGRE

Monsieur le Professeur DECOURT

Monsieur le Professeur SOULIE

Monsieur le Professeur CASTAIGNE

Monsieur le Docteur J.J. WELTI

Monsieur le Professeur MOUQUIN

Monsieur le Professeur LELONG

Monsieur le Docteur LAYANI

INTRODUCTION

La cinéangiocardiographie a pour but l'étude filmée de l'opacification intracardiaque. Elle fait appel à deux techniques différentes qu'elle combine :

- La radiocinématographie, dont elle utilise le principe de l'amplificateur de brillance donnant une image filmée par la caméra.

- L'angiocardiographie, à laquelle elle emprunte la technique de l'injection intracardiaque du produit opaque.

Ce nouveau mode d'exploration cinétique, après avoir eveillé la curiosité, suscite maintenant l'intérêt. Les cardiopathies congénitales complexes, avec shunt sont apparues d'emblée comme une indication intéressante de la méthode et en particulier la Tétralogie de Fallot. En outre, les possibilités chirurgicales nouvelles, justifiaient qu'on cherchât à obtenir une étude cinétique des lésions anatomiques.

C'est ainsi que, dans le service de notre Maître le Professeur MOUQUIN, un certain nombre de cinéangiocardiographies ont été réalisées au titre de bilan préôpératoire éventuel.

Il nous a paru intéressant de reprendre l'étude de trente films de Tétralogie de Fallot en les confrontant à l'ensemble du contexte clinique, hémodynamique et éventuellement anatomique, pour chercher à dégager les points suivants :

- Tout d'abord, établir, pour chaque film, un protocole d'examen dont les éléments d'analyse soient adaptés à la cinéangiocardiographie.

- Ensuite, essayer de préciser, en comparaison avec la sériographie classique, quel est l'apport de la cinéangiocardiographie aux problèmes théoriques et pratiques posés par la Tétralogie de Fallot.

- Enfin, tenter d'apprécier, à travers l'étude de cette maladie particulière, quelles sont les possibilités plus générales de la cinéangiocardiographie dans l'état actuel de sa technique dont on sait qu'elle est encore en évolution :

Nous avons donc adopté le plan suivant :

- Après un bref rappel des problèmes posés actuellement par la Tétralogie de Fallot, et des conditions générales de la cinéangiocardiographie

- Exposé du matériel de cette étude et les éléments du protocole d'étude de chaque film.

- Résumé des observations cliniques sous forme de tableaux et schémas synthétiques des cinéangiocardiographies.

- Analyse critique des résultats sur le plan morphologique et cinétique à laquelle fait suite une étude de corrélations.

- Enfin essai de synthèse et conclusions.

PROBLEMES ACTUELS POSES PAR LA TETRALOGIE DE FALLOT

Avant d'aborder l'étude cinagiocardiographique de la Tétralogie de Fallot, il nous parait utile de rappeler brièvement l'état actuel des principaux problèmes posés par la maladie.

1 - PROBLEMES NOSOLOGIQUES

Depuis ces dernières années, la conception même des différents éléments anatomiques de la Tétralogie et de leur rôle physiopathologique, a été remise en question (9, 10, 11, 14, 15).

C'est ainsi que la dextroposition aortique considérée jusque là comme un caractère anatomique fondamental puisque directement lié à l'anomalie embryologique du bulbum cordis, est actuellement considérée par beaucoup d'auteurs comme contingente, car variable dans son degré, discutable dans son rôle fonctionnel et en définitive non indispensable au diagnostic. Pour ceux qui défendent cette conception, la sténose pulmonaire et la C.I.V. constituent les deux éléments anatomiques essentiels et par leur variation parallèle ou dissociée, permettent d'envisager toute une gamme d'états anatomiques de gravité croissante.

Pour définir les limites de la Tétralogie de Fallot on doit alors faire appel à des critères physiopathologiques et requérir l'association :

- d'un shunt veino-artériel à l'étage ventriculaire
- d'une réduction du débit pulmonaire qui doit être inférieur au débit systémique.

Certains vont même plus loin et pensent qu'il faut faire rentrer dans le cadre de la Tétralogie de Fallot certains cas de sténose pulmonaire avec C.I.V. et shunt G-D dès l'instant que le débit pulmonaire devient inférieur au débit systémique.

A l'appui de cette conception, certains auteurs rapportent des cas de passages de formes analogues vers des Tétralogies de Fallot authentiques (16).

Sans vouloir prendre parti, entre ceux qui veulent limiter la Tétralogie de Fallot à son cadre classique, et ceux qui, au nom d'une physiopathologie commune tendent à l'élargir, nous pensons qu'il est possible raisonnablement de distinguer plusieurs groupements anatomo-physiopathologiques :

A - Les Tétralogies "sévères" comportant :

- une C.I.V. large allant de pair en règle avec un notable degré de dextro-position aortique (que celle-ci soit anatomique ou fonctionnelle)

- une sténose serrée de la voie infundibulo-pulmonaire (avec à l'extrême une atrésie vraie réalisant le pseudo Truncus)

- un tableau physio-payhologique sévère avec forte réduction du débit pulmonaire et shunt D-G marqué

B - Les Tétralogies "typiques" associant :

- une C.I.V. large avec dextro-position discrète à moyenne

- une sténose pulmonaire serrée

- un shunt souvent croisé mais à prédominance D-G nette et un débit pulmonaire diminué.

C - Les Tétralogies "légères" ou acyanotiques

- une C.I.V. variable avec peu ou pas de dextroposition aortique

- une sténose pulmonaire modérée

- le shunt souvent bi-directionnel est minime et variable dans le temps le débit pulmonaire est modérément diminué.

D - Des états anatomo-cliniques voisins de la Tétralogie de Fallot car comportant la même physiopathologie :

- La transposition partielle avec sténose pulmonaire

- Le ventricule unique avec sténose pulmonaire mais l'indication chirurgicale est ici différente.

E - Des états voisins anatomiquement, mais différents sur le plan physiopathologique :

- soit : C.I.V. large avec sténose pulmonaire légère

. où le débit pulmonaire est augmenté

. où le shunt est G-D exclusif

. qui peuvent être considérés chirurgicalement comme des C.I.V. pures

. (mais on a vu la possibilité, rapportée par certains d'aggravation progressive de la sténose pulmonaire et de passage à une Tétralogie authentique).

- soit sténose pulmonaire prédominante avec petite C.I.V.

. shunt D-G minime négligeable

. qui peuvent être assimilées à des sténoses pulmonaires pures au point de vue chirurgical.

2 - PROBLEMES CHIRURGICAUX

- ont été soulevés par les progrès de la technique (circulation extracorporelle et hypothermie) et les possibilités nouvelles de "Réfection complète".

- Pour autant qu'il soit possible de faire le point actuel de ces problèmes, nous évoquerons successivement :

A - Les indications opératoires :

Si quelques uns proclament que désormais il n'existe plus de contre-indications, et que toute Tétralogie de Fallot doit bénéficier de la réfection complète, en fait pour la plupart, l'attitude est plus nuancée, fonction de différents facteurs (22, 26).

- La tolérance fonctionnelle : seules les formes mal tolérées justifient l'intervention, d'autant que la mortalité opératoire dans les meilleures mains n'est pas négligeable.

- L'âge du sujet : avant 5 ans, il semble préférable d'attendre, ou alors, la main forcée, de pratiquer plutôt une anastomose palliative grevée d'une moins lourde mortalité.

- L'état anatomique des lésions : d'où l'intérêt accru qu'apportent actuellement les chirurgiens aux documents angio ou cinéangiocardiographiques. Les possibilités chirurgicales paraissent illimitées. Cependant que, peu à peu, l'on substitue complètement la réfection complète à l'anastomose palliative, on ne connait plus guère d'obstacle anatomique :

. la dextro-position aortique même marquée ne pose pas d'insurmontables problèmes à la fermeture de la C.I.V. par un "patch".

. la sténose valvulaire est valvulotomisée

. l'hypertrophie infundibulaire réséquée.

. l'hypoplasie vraie de l'infundibulum voire même du tronc de l'A.P. jusqu'à la bifurcation, entraine une "reconstruction" complète avec mise en place d'un "patch" infundibulo-pulmonaire destiné à élargir la chambre de chasse voire même la voie pulmonaire

- Cependant, deux contre-indications d'ordre anatomique, persistent :

. l'atrésie vraie de la voie pulmonaire surtout si elle touche les branches de division

. l'existence de branche anormale transinfundibulaire de la coronaire droite, dont la section lors de l'infundibulotomie serait catastrophique.

B - Le pronostic post-opératoire :

doit être apprécié à un double point de vue :

- Dans l'immédiat :

La mortalité opératoire, dans les meilleurs cas, se situe vers 17 % à peine supérieure à celle de l'anastomose palliative, encore faut-il faire la part de l'âge auquel est pratiquée l'intervention : le pourcentage étant plus faible dans la deuxième enfance, plus élevé chez le tout petit et l'adulte.

A côté des causes chirurgicales pures : (Bloc A.V., atteinte d'une valve aortique, septicémies post-opératoires) et de la tendance hémorragique habituelle au Fallot, la cause de mortalité moyenne parait être l'insuffisance cardiaque aigue et se voit surtout dans les formes sévères avec hypoplasie de la voie pulmonaire (22, 23, 24, 25, 26, 27, 28).

- Ultérieurement :

Il semble que les statistiques récentes viennent tempérer l'optimisme du début.

Après "reconstruction" complète, Paynes et Kirklin (31) signalent la fréquence (16 cas sur 58) des "faux anévrysmes" au niveau du "toit" en matière synthétique (ivalon surtout) et dont l'actuelle latence clinique ne doit pas faire illusion pour l'avenir.

Le risque de mauvaise tenue, à long terme, du matériel de synthèse avait d'ailleurs été prédit depuis longtemps par de nombreux auteurs.

La découverte de nombreux matériels peut améliorer les résultats mais ne semble pas devoir modifier le fond du problème.

La défaillance cardiaque subaigue a également été signalée : défaillance droite surtout plus ou moins bien réduite par les digitaliques et dont l'explication parait relever d'un faisceau de causes (ventriculotomie : patch, réouverture de l'I.V.) mais surtout d'une hypertension pulmonaire durable par hypoplasie de toute la voie pulmonaire et réduction du lit vasculaire pulmonaire (d'après les travaux de Ferencz cette réduction serait fréquente et notable dans la Tétralogie de Fallot).

Défaillance gauche enfin parfois, par inaptitude des cavités gauches à faire face au brutal accroissement du débit pulmonaire restauré.

Au total l'élément principal de gravité parait être actuellement l'hypoplasie de la voie pulmonaire avec toutes les conséquences qu'elle entraine.

C'est en fonction de ces différents problèmes d'ordre anatomique et fonctionnel que l'exploration cinéangiocardiographique paraît intéressante et que nous avons essayé d'en conduire l'étude.

CINEANGIOCARDIOGRAPHIE

HISTORIQUE

Pendant longtemps le principe de la radiocinématographie n'a pu recevoir d'application pratique du fait des difficultés techniques qui s'opposaient à sa réalisation.

En 1953 Teves et Feddema, grâce aux progrès de l'électronique, mettent au point l'amplification de brillance. Cette découverte permet au radiocinéma d'entrer dans sa phase pratique et de connaitre aussitôt un essor considérable.

Dès 1954, plusieurs équipes de chercheurs utilisant les méthodes d'opacification de l'angiocardiographie appliquent le nouveau procédé à l'étude de différentes cardiopathies congénitales et acquises.

En 1955 Lind et Wegelius, Astley et coll., Stauffer et coll. publient les premiers résultats obtenus (33,34,35).

Peu à peu, tandis que s'améliorent la technique et la qualité des films, un nombre croissant d'auteurs s'intéresse à ce nouveau mode d'exploration dont le champ d'application apparait grandissant (36 à 47).

C'est ainsi que dès 1958, la cinéangiocardiographie était introduite par les Docteurs Brun et Geshwind dans le service de notre Maître le Professeur Mouquin.

EVOLUTION TECHNIQUE

- La technique d'opacification : reprenant les procédés de l'angiocardiographie, a été d'emblée satisfaisante, utilisant :

. soit l'injection à distance par voie veineuse

. soit l'injection sélective intracardiaque directe telle qu'elle avait été préconisée par Chavez dès 1947.

- La technique radiologique faisant appel aux possibilités combinées de la radiologie et de l'électronique, est par contre, en voie d'amélioration constante.

. les qualités de l'amplification sont progressivement accrues, l'amplification est passée de x 1000 à x 3000. De même le champ utile de l'appareil d'abord de 12, 5 cm a été porté successivement à 16 cm puis 22 cm.

. les caractères de la caméra enregistreuse se sont également modifiés. La vitesse de déroulement des images primitivement de 25 images/seconde peut actuellement atteindre 50 voire 70 images/seconde sans préjudice trop important pour les constantes radiologiques. Le calibre de la pellicule primitivement de 16 mm tend à être remplacée par le 35 mm qui donne une image meilleure et plus utilisable.

. l'adjonction d'une deuxième incidence enfin perpendiculaire et synchrone à la première, mettant en jeu une deuxième chaîne complète, réalise une cinéangiocardiographie biplane et constitue un progrès décisif dans l'interprétation des images douteuses et l'appréciation des volumes. Les deux incidences simultanées ont pu être mises au point grâce à l'utilisation de grilles croisées de rapport élevé.

Toutefois, la liste des améliorations n'est pas close et il est probable que dans l'avenir prochain les lacunes actuelles seront comblées par de nouveaux progrès.

POSSIBILITES ACTUELLES

Dans l'état actuel de sa technique, la cinéangiocardiographie compte déjà à son actif un certain nombre d'acquisitions mais elle comporte encor certaines faiblesses.

C'est en fait surtout, en comparaison avec l'angiocardiographie classique qu'on la juge. Or, on sait la qualité des résultats qui ont pu être obtenu avec cette méthode surtout depuis l'utilisation de la double incidence : finesse et détail des images, large champ, facilité d'étude des documents, constituent les avantages les plus sensibles de l'angiocardiographie.

C'est donc en parallèle avec elle que l'on peut évaluer, en théorie, les avantages et les inconvénients de la cinéangiocardiographie.

Les avantages :

- avant tout l'étude cinétique permettant d'obtenir à la seconde un nombre considérablement plus élevé de clichés (25 à 70 au lieu de 4 à 12 dans l'angiographie classique)

- irradiation du patient identique voire plus faible : les travaux de Keats (42), montrent que les doses reçues à la peau sont voisines dans les deux techniques :

2,7 r pour 30 clichés d'angiocardiographie (unidirectionnelle 100 KW 1000 mA 3 millisec. 6 clichés par seconde)

3,035 r pour 10 secondes de cinéangiocardiographie à 60 images secondes (120 KW, 40 mA, 1/120 sec).

Si la cadence est réduite à 30 images/seconde, l'ampérage peut être réduit à 20 mA et l'irradiation tombe à 1,67 r

- durée plus longue de la période d'étude :

En effet alors que dans l'angiocardiographie l'étude, discontinue porte sur 5 à 6 secondes, la cinéangiocardiographie suit la cinétique cardiaque continue pendant 10 secondes au moins.

- contrôle immédiat sur écran de télévision de l'injection, permettant éventuellement l'arrêt immédiat en cas de besoin

- possibilité d'examen collectif large des documents filmés et valeur éducative certaine

Les inconvénients :

- avant tout la moindre qualité des images qui en projection fixe et en reproduction sur papier apparaissent encore inférieure à l'angiocardiographie classique et ceci d'autant plus qu'il s'agit d'un sujet adulte à thorax épais et que la cadence du film est élevé.

- le champ de 22 cm qui peut dans certains cas être insuffisant pour l'appréciation de certains détails

- la complexité du matériel nécessaire, tant à l'élaboration des films qu'à leur projection. En fait la pratique de la cinéangiocardiographie est réservée à des centres cardiologiques puissamment outillés où ces problèmes se posent peu.

- Reste le problème du repérage exact des images en fonction du temps de la révolution cardiaque. La synchronisation et la superposition sur la pellicule de l'électrocardiogramme (et éventuellement du phonocardiogramme ou de courbes hémodynamiques) ont fait l'objet de plusieurs travaux, et semblent pouvoir prochainement entrer dans la pratique.

MATERIEL ET PROTOCOLE D'ETUDE

MATERIEL :

Les trente observations de Tétralogie de Fallot ont été classées en trois groupes sur un ensemble de critères cliniques et radiologiques :

1 - Formes dites "typiques" : comportant le tableau clinique habituel avec cyanose et polyglobulie, tolérance fonctionnelle mauvaise et image radiologique évocatrice avec AMG concave, pointe relevée et surtout poumons clairs, artères pulmonaires diminuées de calibre.

2 - Formes dites "sévères" : comportant une très mauvaise tolérance clinique avec polyglobulie élevée, hippocratisme digital et cyanose marquée et à la radiographie, des poumons hyperclairs avec réduction très marquée des artères pulmonaires.

3 - Formes dites "légères" : comportant un minimum de signes cliniques fonctionnels, peu ou pas de cyanose avec taux subnormal de globules rouges et par contre une image radiologique évocatrice de Fallot mais avec artères pulmonaires de calibre relativement conservé.

Un cas de ventricule unique et un cas de transposition partielle, tous deux avec sténose pulmonaire ont été associés à notre étude.

Avant la cinéangiocardiographie, 9 fois une intervention avait été pratiquée (Blalock 8 fois, valvulotomie pulmonaire 1 fois) dans un délai de temps très variable (de 3 à 12 ans)

Après la cinéangiocardiographie, 17 fois une intervention ou réintervention a eu lieu permettant une confrontation anatomo-radiologique (4 fois Blalock, 11 fois "réfection complète", 2fois exploratrice). Le décès survenu dans 7 cas a été suivi d'étude anatomique dans quelques cas.

Les cinéangiocardiographies ont été réalisées dans le laboratoire d'Hémodynamique de la Clinique cardiologique de notre Maître Monsieur le Professeur MOUQUIN, par Messieurs les Docteurs BRUN, GESCHWIND et collaborateurs.

Les modalités techniques ont évolué constamment, permettant des améliorations successives.

Toutefois les conditions techniques générales ont été les suivantes :

. ampérage :

$\leqslant$ 20 mA pour l'incidence de face
$\leqslant$ 40 mA pour l'incidence de profil

en fonction de l'âge et de l'épaisseur thoracique.

. voltage : 100 à 120 KW en moyenne

. le réglage des constantes radiologiques est actuellement obtenu par lecture directe d'un microamperemètre évaluant le courant de photocathode.

. avec l'apparition de la double incidence, il a été nécessaire d'employer des "grilles" de rapport élevé (2 x 8) pour lutter contre le rayonnement diffusé.

. Il va sans dire que ces constantes radiologiques sont également fonction de la cadence des prises de vues.

. Primitivement à 24 images/seconde (n° 1 à 15) la cadence a été portée à 36 images/secondes (n° 16 à 29) puis à 48 images/seconde (30-31)

PROTOCOLE D'ETUDE DES FILMS

Pour essayer d'apporter le maximum de rigueur à l'étude des films, nous avons préalablement établi un plan systématique d'étude identique pour tous les cas.

Chaque film a été vu dans deux conditions différentes, isolément d'abord en dehors de tout contexte ; puis revu ultérieurement une fois replacé dans son contexte clinique, électrique, hémodynamique et anatomique.

La technique même d'examen des films, fait appel, évidemment, à une conception assez différente de celle à laquelle on peut être habitué par l'angiographie classique.

Chaque film est projeté un très grand nombre de fois (vingt à trente fois) à vitesse variable en général ralentie (860 images/minutes) sur écran placé à distance variable, permettant un aggrandissement suffisant des images sans compromettre leur netteté (4 mètres environ).

Un projecteur spécial (Bell et Howell) permet la projection animée à vitesse variable (860 à 1500 images/minute) la marche arrière et surtout l'arrêt sur l'image et la commande manuelle.

Chaque point important est étudié successivement en projection fixe, puis animées à la main par groupe de 3 à 4 images successives en faisant alterner de rapides mouvements de marche avant et arrière.

On peut ainsi, en intégrant chaque image à la suivante, avoir une interprétation dynamique des phénomènes morphologiques.

En définitive, le protocole a été ainsi établi :

1 - Généralités :

- Incidence, lieu d'injection, temps d'injection
- Troubles du rythme observés (extrasystoles)

2 - Analyse cinétique :

a - chronométrage des différents temps de passage du produit opaque :

Ce chronométrage est rendu possible par l'existence d'un compteur d'images annexé au projecteur. Chaque image peut ainsi être numérotée à partir d'une image "zéro" choisie arbitrairement.

L'image "zéro" a été choisie comme étant celle précédant immédiatement le début visible de l'injection opaque.

A partir de ce point zéro, nous avons chronométré et désigné du numéro de l'image correspondante, le premier passage, nettement visible de l'onde opaque dans l'AP, dans l'Ao et à travers la CIV. Cette étude, assez minutieuse, peut être extrémement précise dans le temps, en faisant passer image par image à la commande manuelle. Des contrôles répétés nous ont convaincu que cette façon de faire était valable.

On note ensuite l'image où leproduit opaqueapparait franchement dans les cavités gauches : "temps gauche". La précision est ici moindre, lorsque le retour du produit opaque est discret.

Ont été également chronométré et numéroté en images le temps "d'effacement", de "lavage" du produit opaque dans l'AP et dans l'Ao, correspondant à l'image où toute trace de produit opaque parait avoir disparu du vaisseau considéré. Ici encore la précision est moindre mais cependant assez satisfaisante, puisque les mêmes chiffres sont retrouvés à des examens répétés.

La vitesse de progression de la coulée opaque a enfin été appréciée à image après image. Elle semble en fait trop rapide pour pouvoir être étudiée de façon suffisamment précise avec les cadences utilisées.

(La cadence de 24 images par seconde a été prise comme référence et dans les tableaux de moyenne les cadences supérieures (36, et 48 images secondes) ont été rapportés à l'équivalence de 24 images seconde, de manière à obtenir des chiffres comparables).

b - Étude de la mobilité systolo-diastolique des différents éléments anatomiques

- VD : chambre de chasse et infundibulum

- valves pulmonaires : recherche d'un "jet", d'un "dôme"

- voie artérielle pulmonaire : recherche d'une expansion systolique de l'AP initiale

- cinétique des cavités G et recherche d'un éventuel shunt G D

- Aorte :

  . cinétique de l'anneau aortique, de l'ascendante

  . mode de remplissage et qualité

  . anomalies visibles en cinétique (IAo, CA)

- cinétique septale et de la CIV (du shunt qui la traverse)

- des mensurations comparatives systolo-diastoliques viennent appuyer les impressions subjectives.

3 - Analyse morphologique :

- Description morphologique des différents éléments anatomiques.

- degré de dextroposition (statique et cinétique)

- Appréciation de "l'opacité" radiologique relative de l'Ao et de l'AP au temps D, des cavités G au temps G.

- Un certain nombre de mensurations en millimètres ont été réalisées, sur l'image projettée sur écran

- La simplicité extrême du procédé est à souligner et repose sur le principe suivant :

- La distance Tube de rayonnement - film étant inférieure à 2 mètres, il importe de faire une correction pour défaut de parallaxe.

- Cette correction est donnée par la formule :

$$\text{Diamètre vrai : } \frac{(H - P)\ \text{Diamètre projeté}}{H}$$

H étant la distance tube - film
P " " sujet -film

Il suffit donc de calculer ce diamètre "vrai" du champ de l'amplificateur et lors de la projection du film, de régler la position de l'écran par rapport au projecteur de façon telle qu'on obtienne exactement ce diamètre.

- La distance Tube - film constante est de 90 cm

- la distance sujet - film est un peu variable selon l'éapisseur du sujet (10 cm à 15 cm)

- le champ de l'amplificateur lui-même est soit de 16 cm soit de 22 cm

- On peut admettre que les variations de position des différents éléments anatomiques sont trop faibles pour modifier sensiblement les résultats. En ce qui concerne Ao et AP leur plan de projection est très voisin permettant le calcul de leur rapport avec une bonne précision.

- Il suffit donc de noter sur l'écran les repères correspondant aux différents diamètres "vrais" du champ arrondi de l'amplificateur (en fonction du champ utilisé 16 ou 22 et de l'épaisseur du sujet) on obtient alors sans difficulté des images immédiatement mesurables puisque corrigées du défaut de parallaxe initial.

N°	Age	Cyanose	DE	Accr.	Hippoc	Auscultation	G.R.	Vol. C.	AP	silhouette radiologique	ÂQRS	HAD
1	21	±	+	±	±	SS 3EIG	5.000.000	↗	SubN	Typique	+ 110°	0
2	3	++	+	+	++	S.C. 2EIG	7.000.000	N	↘++	"	+ 130°	0
3	6	++	+	+	+	SS 3EIG	6.500.000	↗	↘	AM 6 droit Pointe Plonge	+ 150°	0
4	5	+	+	+	+	SS 4EIG	6.000.000	N	↘	Typique	+ 130°	+
5	7	++	+	+	+	SS 3EIG	5.500.000	↗	↘	"	+ 130°	0
6	5	++	+	+	++	SS 3EIG	6.700.000	N	↘cc	"	+ 150°	+
7	7	+	+	+	+	SS 4EIG	6.600.000	N	↘	"	+ 130°	+
8	9	±	++	+	±	SS 4EIG	5.000.000	N	↘?	"	+ 115°	0
9	19	±	++	0	0	SS 5EIG	4.800.000	↗	SubN	"	+ 100°	+
10		+	+	+	+	SS 3EIG	5.600.00	↗	↘	"	+ 130°	+
11	15	++	+	+	+	SS 3EIG	8.000.000	N	↘cc	"	+ 170°	+
12	3	±	±	0	±	SS 2EIG	5.000.000	N	↘?	"	+ 150°	0
13	5	±	±	0	0	SS 2EIG	4.400.000	N	SubN	"	+ 100°	0
14	18	+	++	+	+	SS 2EIG	6.000.000	↗	↘	"	+ 150°	0
15	9	++	+	+	+	SS 3EIG	5.500.000	N	↘cc	"	+ 130°	0
16		+	+	+	+	SS 3EIG	6.500.000	N	↘	silhouette sub N.	+ 110°	+
17	15	+	++	±	+	SS 2EIG	6.000.000	N	↘++	Typique	+ 130°	0
18	10	+	±	0	+	SS 3EIG	6.000.000	N	↘	"	+ 180°	+
19	6	±	±	+	±	SS 3EIG	6.500.000	N	↘	"	+ 120°	0
20	18	+	±	±	±	SS 3EIG	6.000.000	N	↘	"	+ 130°	0
21	25	++	+	+	+	SS 3EIG	8.000.000	↗	↘++	"	+ 150°	++
22	6	++	+	+	++	SS 3EIG	6.500.000	N	↘	"	+ 100°	+
23	32	++	+	0	++	SC. 4EIG	7.000.000	↗	↘cc.	(Pointe plongeante)	+ 120°	++
24	10	±	++	0	0	SS 3EIG	4.600.000	N	N	"	+ 115°	0
25	10	+	+	+	+	SS 3EIG S.C. s/s cl.G.	5.500.000	↗	↘	"	+ 130°	+
26	5	+	+	+	+	SS 2EIG	5.800.000	N	↘	"	+ 130°	0
27	4	++	±	+	+	SS 3EIG	9.000.000	N	↘	"	+ 130°	0
28	14	+	+	+	+	SS 4EIG	5300.000	N	↘	"	+ 130°	0
29	9	+	++	++	+	SS 4EIG	5.200.000	N	↘	"	incalcu-la ble	0
30	15	+	+	+	+	SS 2EIG	6.000.000	N	↘	"	+ 180°	+

N°	AGE	POD	PVD	PAP	PAO	PAF	Sat. AF.
1	21	3/-3	100/0	13/6	100/70	id.	96%
2	3	15/8	85/0	Pas de Passage	85/60	id	83%
3	6	15/8	90/$^{0}_{+10}$	20/10	100/70	id.	95%?
4	5	13/6	96/$^{+2}_{+10}$	30/9	96/70	id	?
5	7	12/6	81/$^{+6}_{0}$	Pas de Passage	Pas de Passage	90/70	?
6	5	10/7	90/$^{+1}_{+8}$	"	"	90/60	91% sous O^2
7	7	5/0	71/$^{+1}_{+7}$	16/10	"	80/60	90%
8	9	8/2	90/$^{0}_{+5}$	Pas de Passage	"	90/50	98%
9	19	?	?	"	"	?	?
10		4/-1	122/$^{-2}_{+8}$	"	"	95/70	79%
11	15	6/0	90/$^{-1}_{+6}$	"	"	95/70	74%
12	3	7/3	70/$^{0}_{+5}$	"	"	80/55	96%
13	5	7/4	95/$^{-4}_{+10}$	"	95/55	id.	98%
14	18	?	?	?	?	?	?
15	9	9/5	105/$^{-6}_{+8}$	"	110/80	id.	?
16		?	?	?	?	?	?
17	15	6/0	110/$^{-3}_{+6}$	10/3	100/55	id.	88%
18	10	5/0	90/$^{-5}_{+3}$	Pas de Passage	Pas de Passage	100/70	90%
19	6	12/8	85/$^{-2}_{+10}$	10/6	85/50	id.	78%
20	18	10/5	120/$^{-4}_{+10}$	15/4	120/80	id.	77%
21	25	5/-3	100/0	Pas de Passage	100/55	id.	61%
22	6	?	70/0	"	Pas de Passage	75/50	57%
23	32	6/-1	150/$^{-2}_{+4}$	"	"	150/70	62%
24	10	2/-2	65/0	"	VG 60/0	70/50	98%
25	10	?	?	?	?	?	?
26	5	4/0	110/$^{-5}_{+4}$	"	"	105/55	?
27	4	?	?	?	?	?	?
28	14	4/2	120/$^{-9}_{+8}$	13/6	"	105/60	86%
29	9	?	120/$^{-8}_{0}$	Pas de Passage	120/80	id.	80%
30	15	6/2	140/$^{-5}_{+4}$	"	Pas de Passage	140/80	88%

TABLEAU RESUMÉ HEMODYNAMIQUE

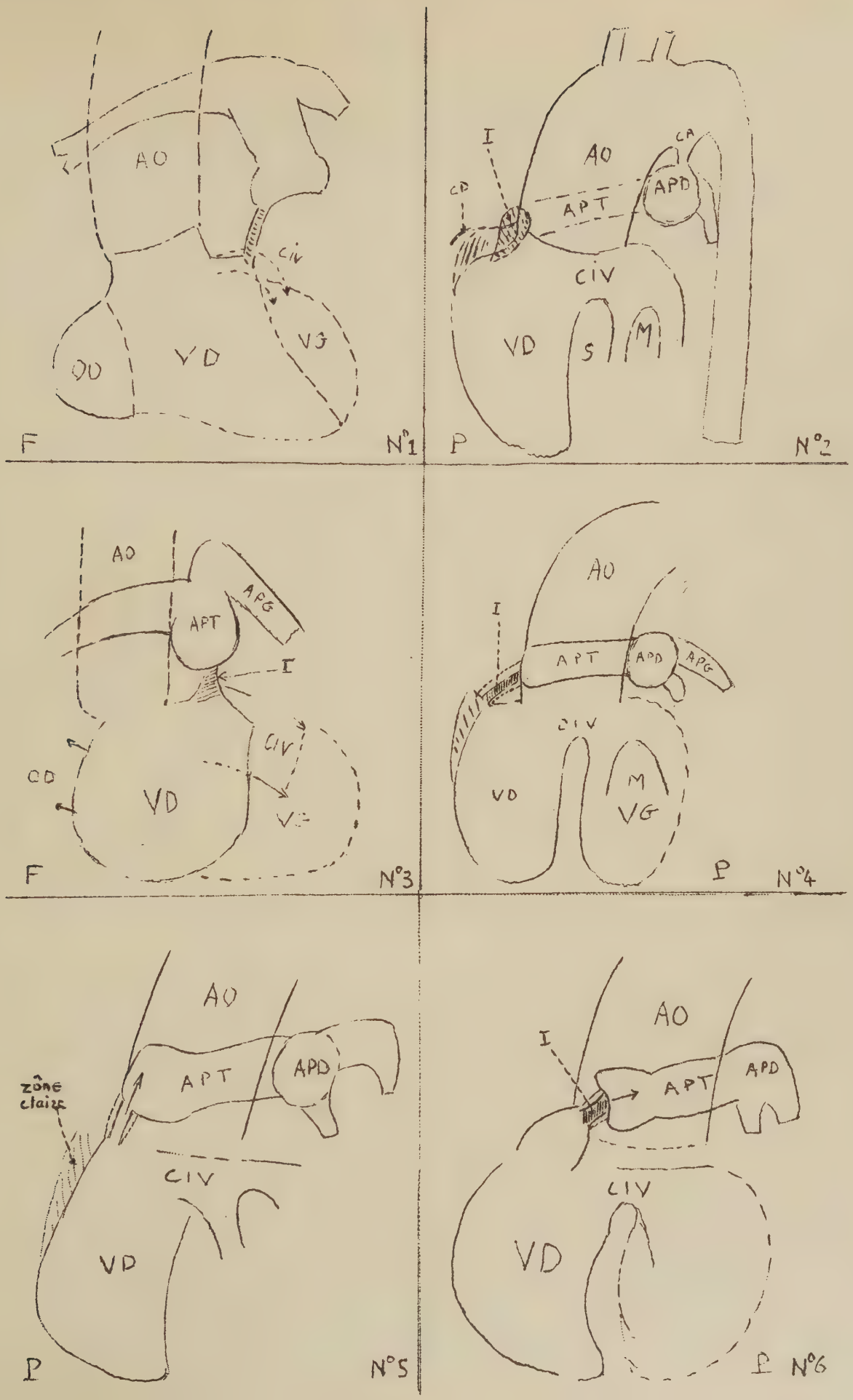
AO
CIV
OD
VD
VG
F
N°1
I
AO
CA
CD
APT
APD
CIV
VD
S
M
P
N°2
AO
APG
APT
I
CIV
CD
VD
VG
F
N°3
AO
I
APT
APD
APG
CIV
VD
M
VG
P
N°4
AO
APT
APD
zône claire
CIV
VD
P
N°5
AO
I
APT
APD
CIV
VD
P
N°6

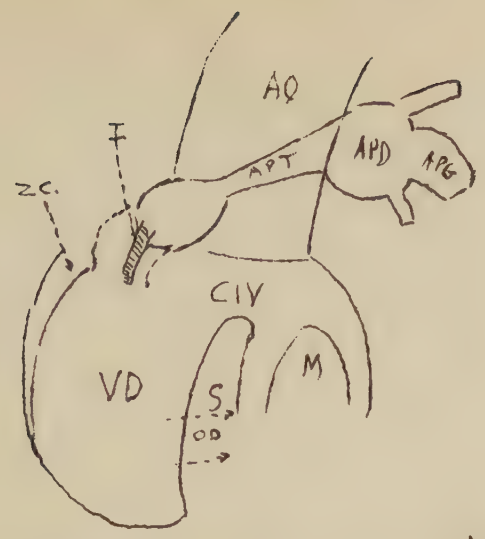

N°7

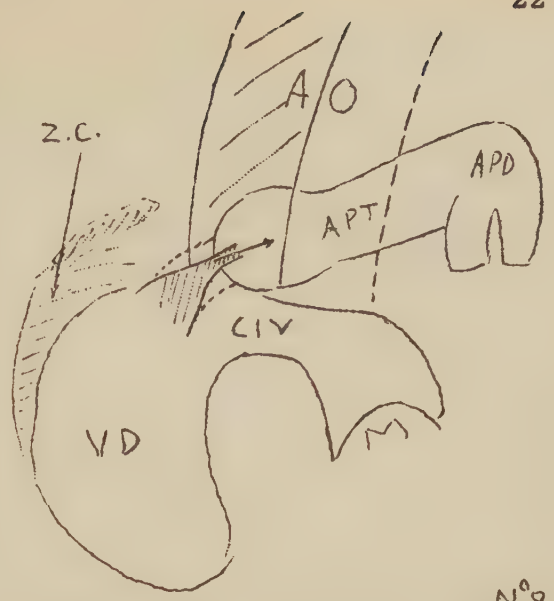

N°8

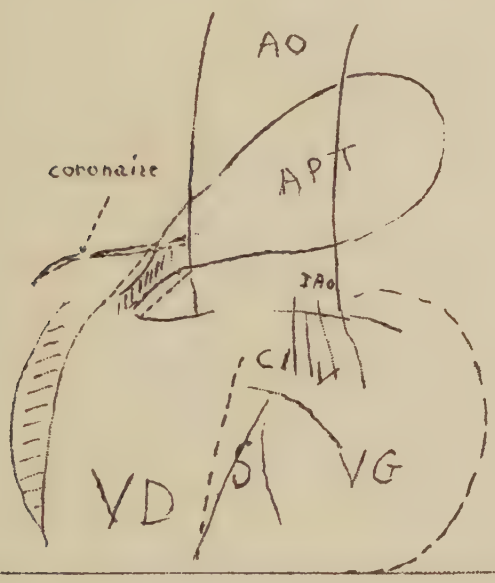

N°9

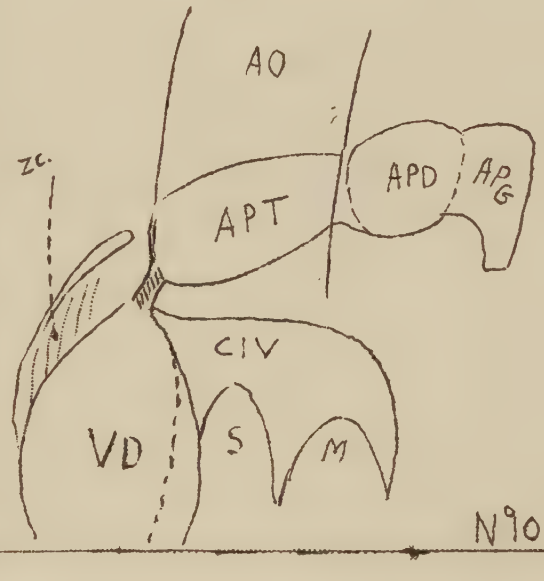

N°10

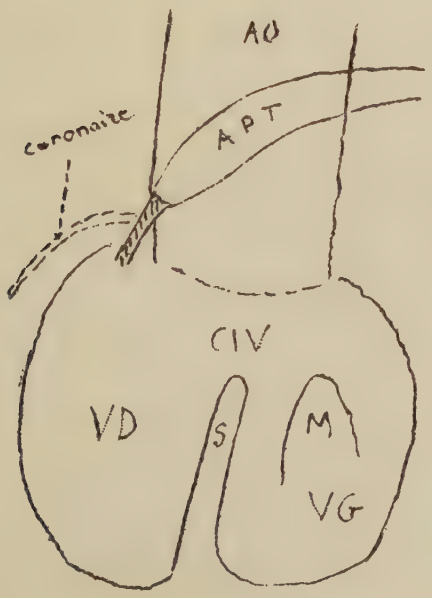

N°11

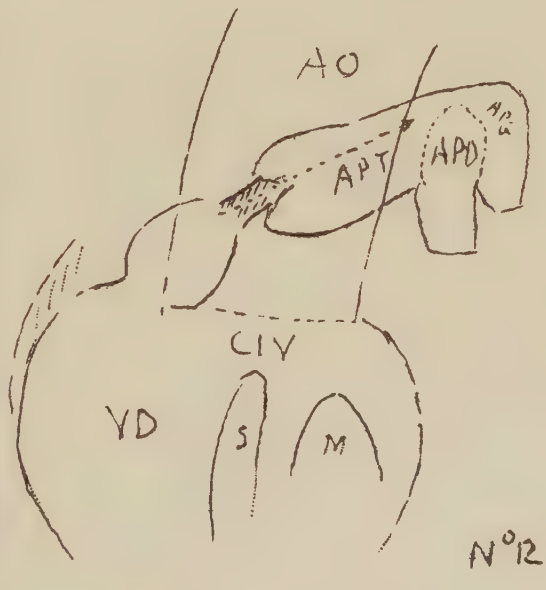

N°12

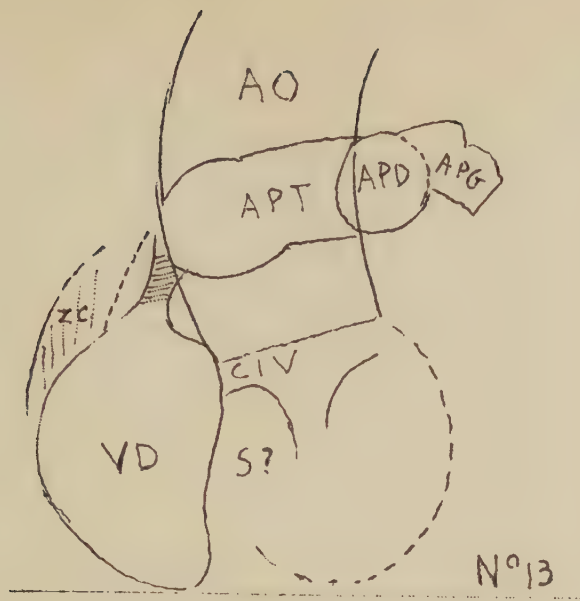

N°13

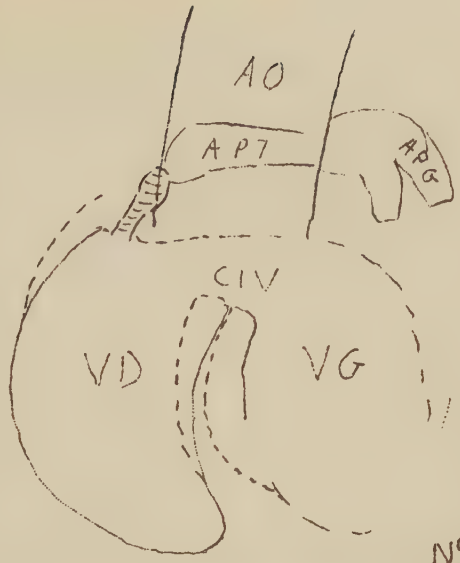

N°14

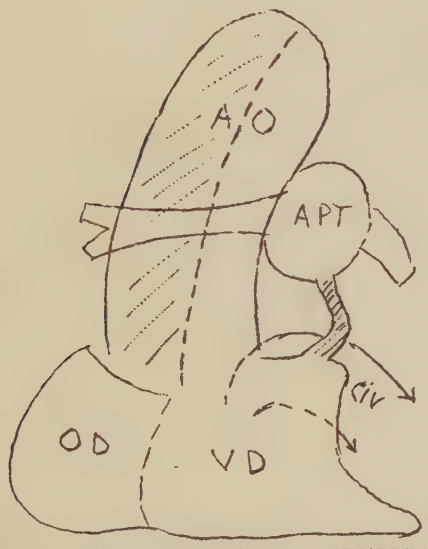

N°15

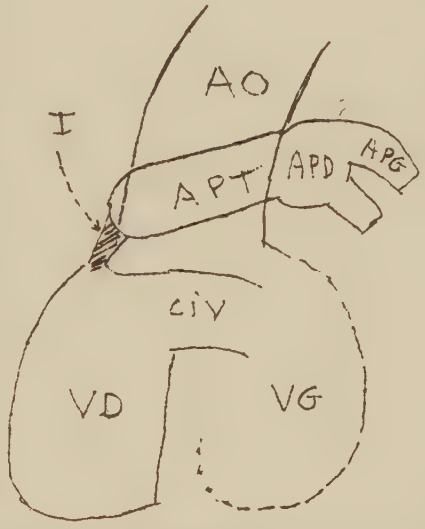

N°16

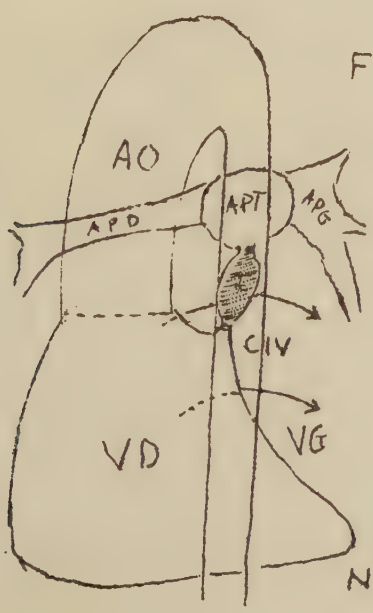

N°17

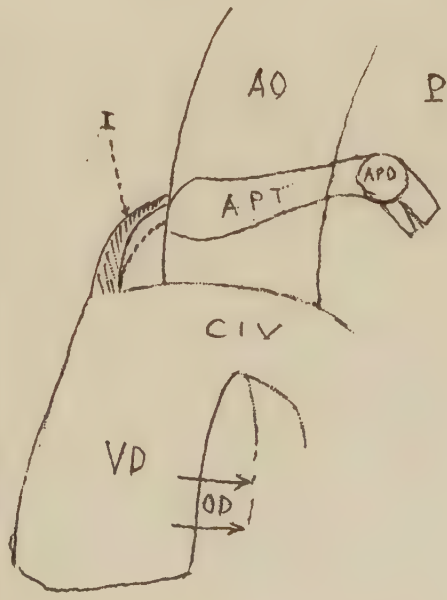

N°17

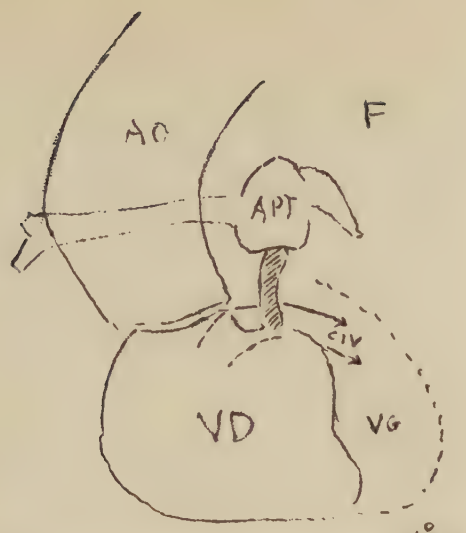

N°18

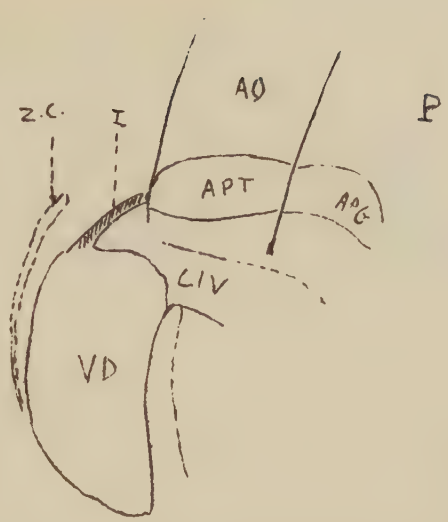

N°18

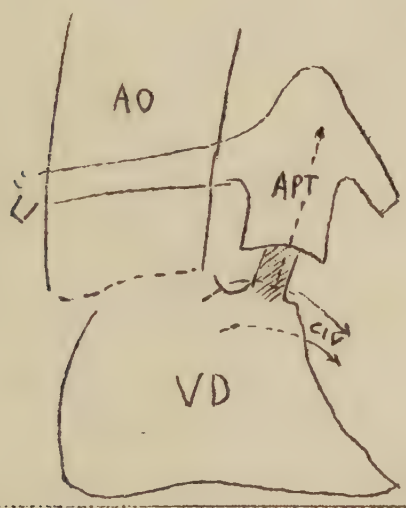

N°19

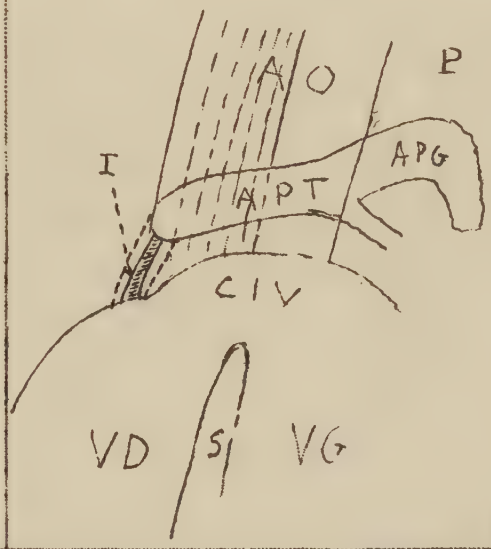

N°19

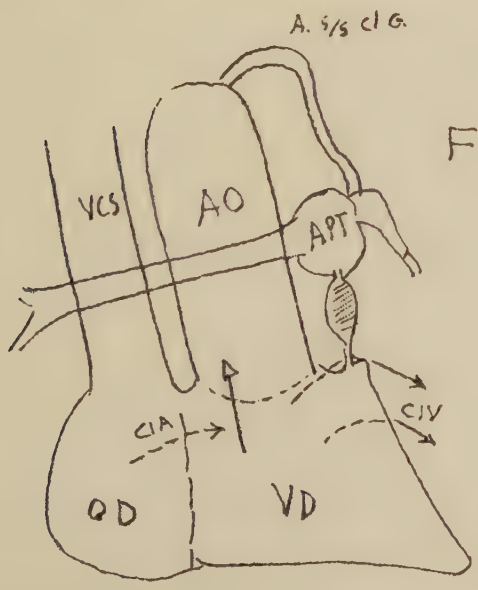

N°20

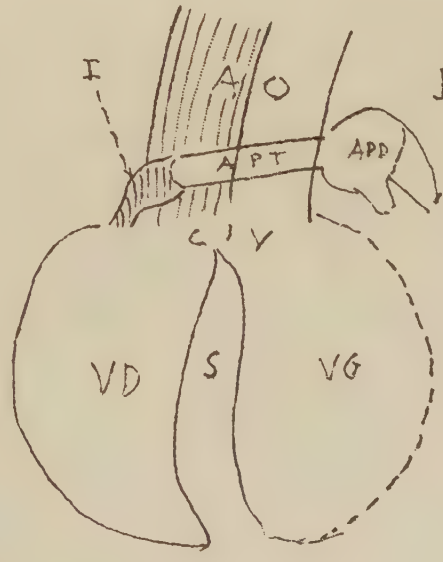

N°15

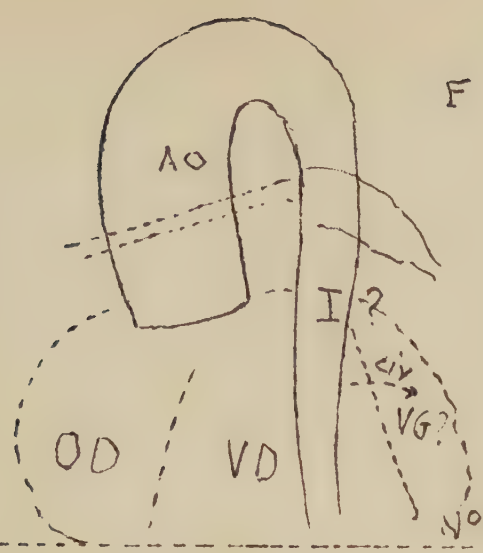
F
AO
I ?
CIV
VG?
OD
VD
N°21

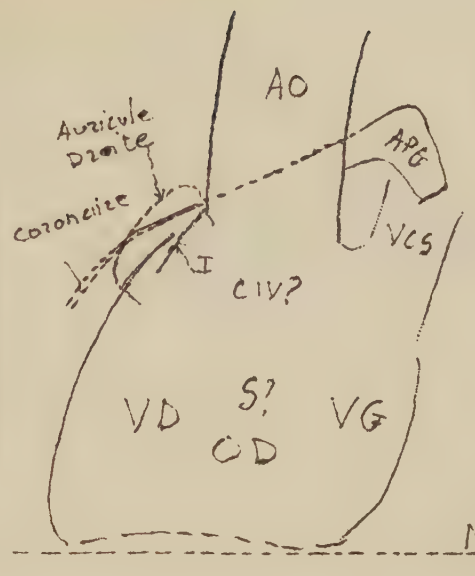
P
AO
Auricule Droite
APG
Coronaire
VCS
I
CIV?
S?
VD
VG
OD
N°21

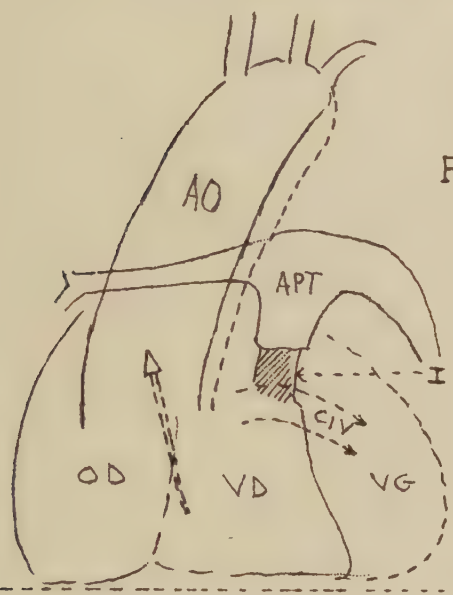
F
AO
APT
I
CIV
OD
VD
VG
N°22

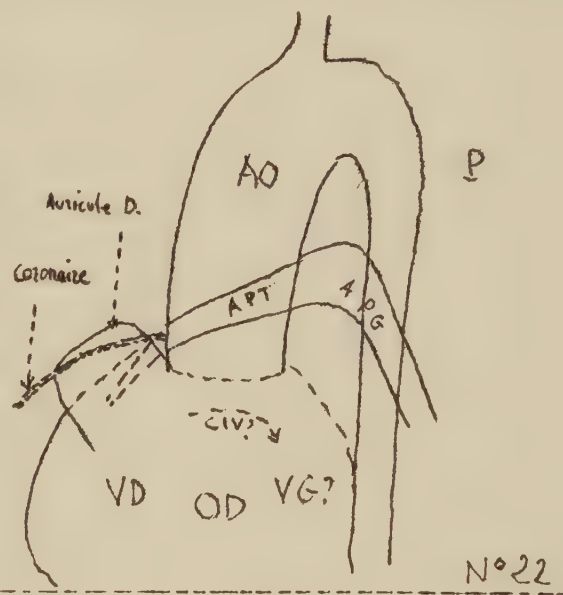
P
AO
Auricule D.
Coronaire
APT
APG
CIV?
VD
OD
VG?
N°22

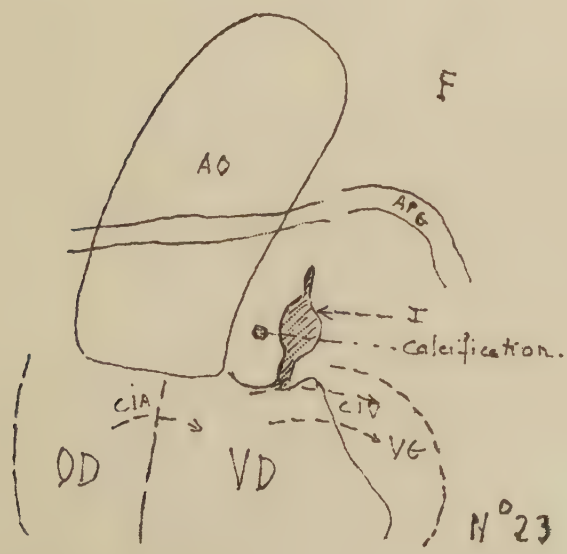
F
AO
APG
I
Calcification.
CIA
CID
VG
OD
VD
N°23

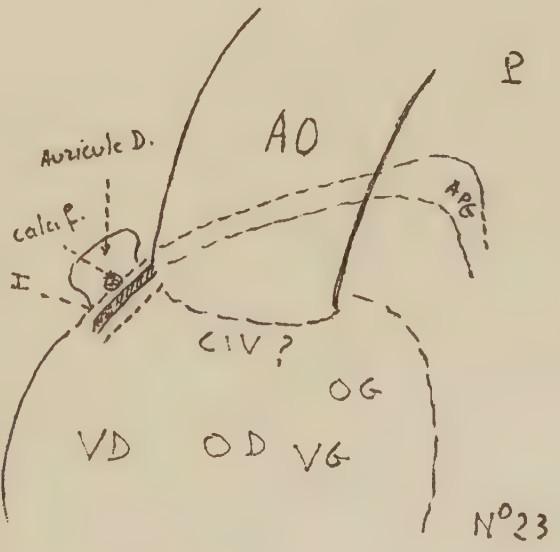
P
AO
Auricule D.
APG
calcif.
I
CIV ?
OG
VD
OD
VG
N°23

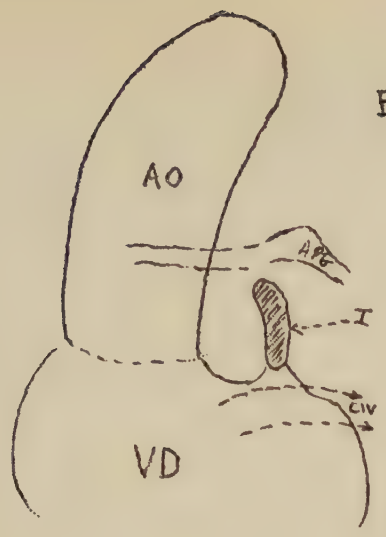

N°27

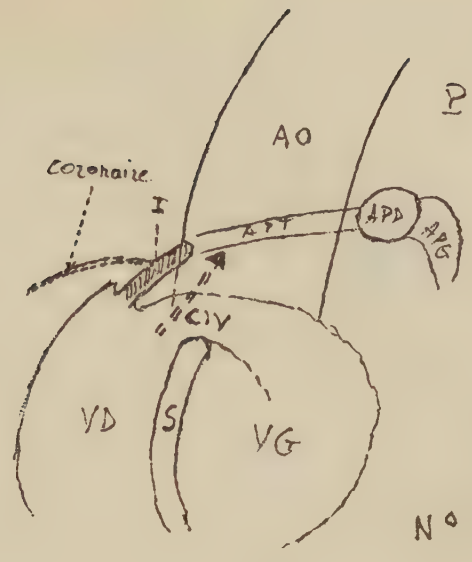

N° 27

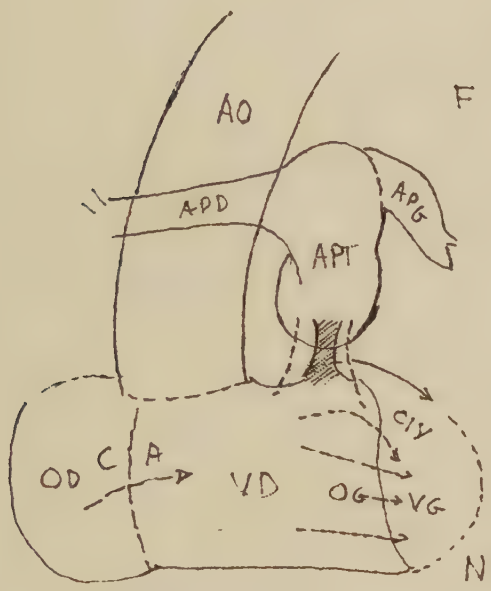

N°28

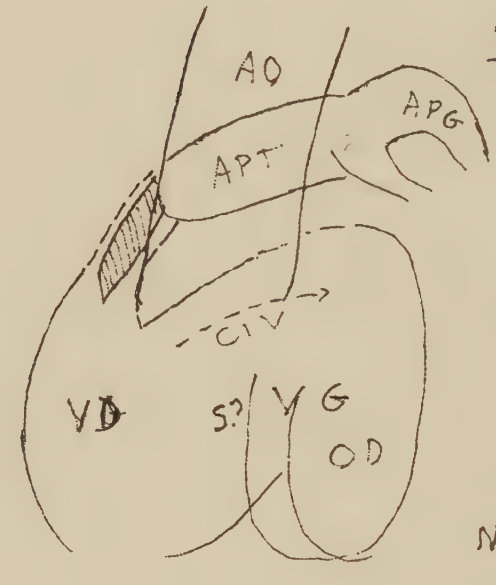

N°28

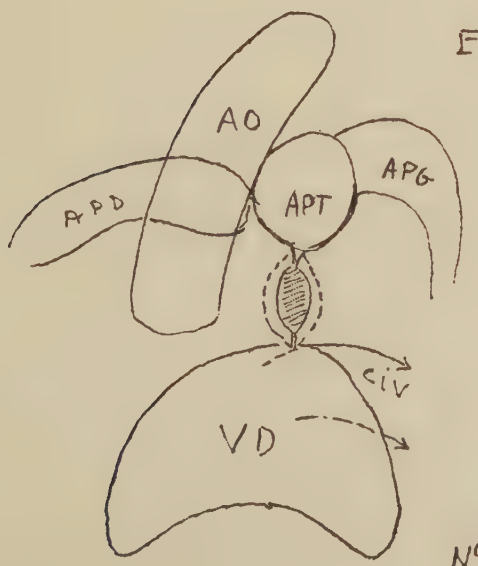

N°29

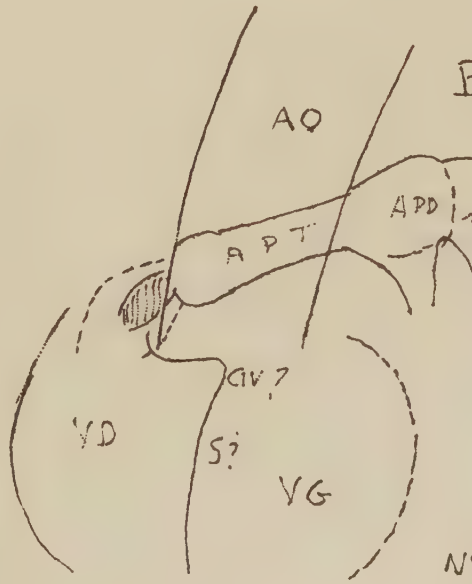

N°29

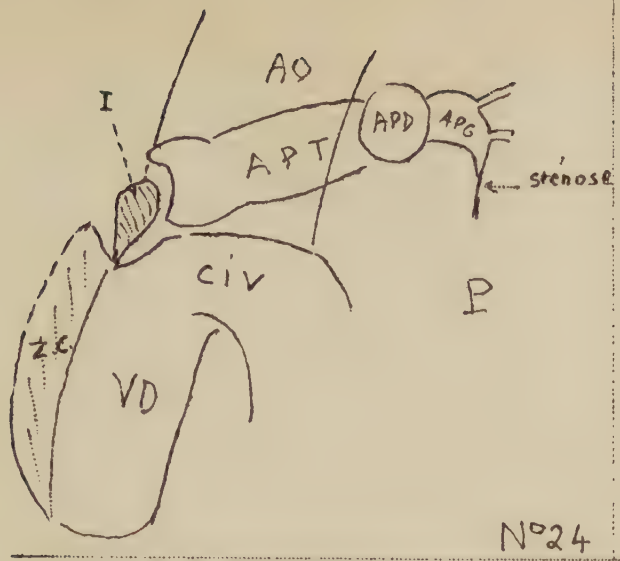
AO
I
APD
APG
APT
sténose
CIV
P
Z.C.
VD
N°24

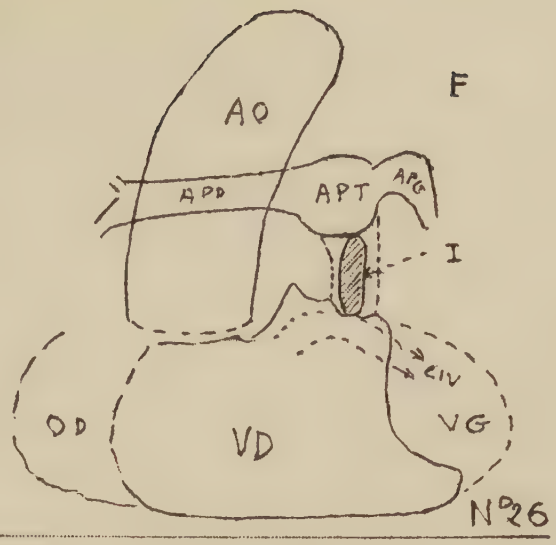
F
AO
APD
APT
APG
I
CIV
OD
VD
VG
N°26

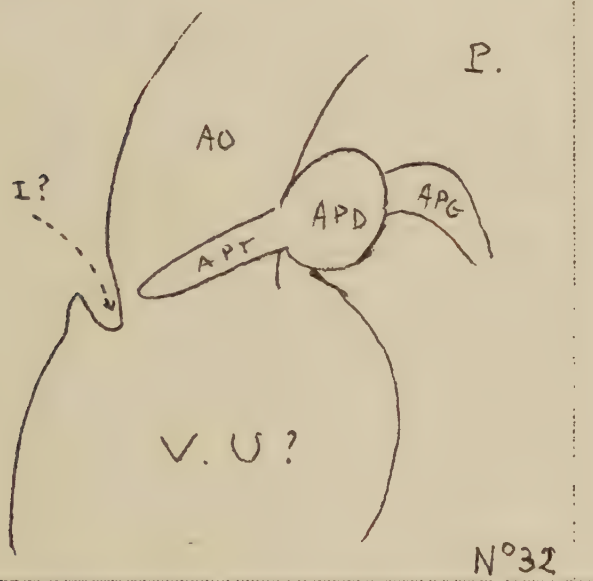
P.
AO
I?
APD
APG
APT
V. U ?
N°32

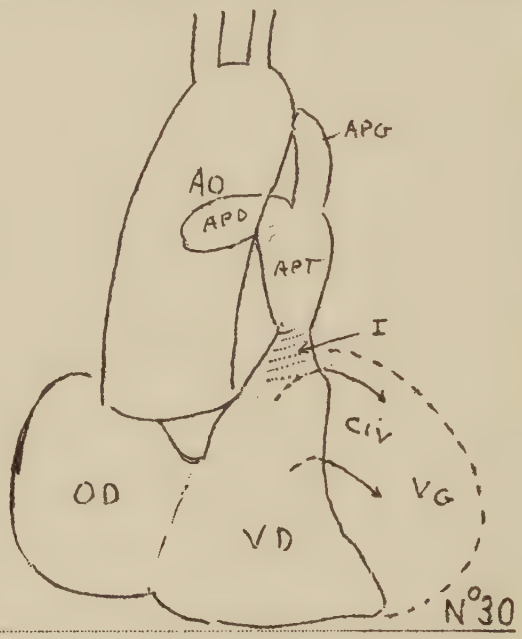
APG
AO
APD
APT
I
CIV
OD
VG
VD
N°30

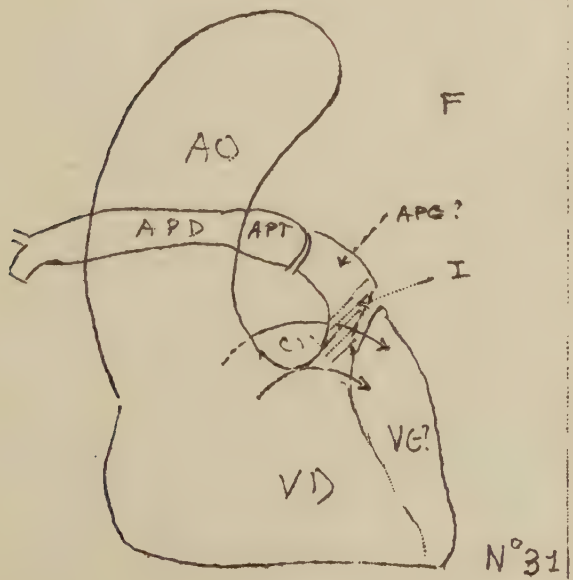
F
AO
APD
APT
APG ?
I
CIV
VG?
VD
N°31

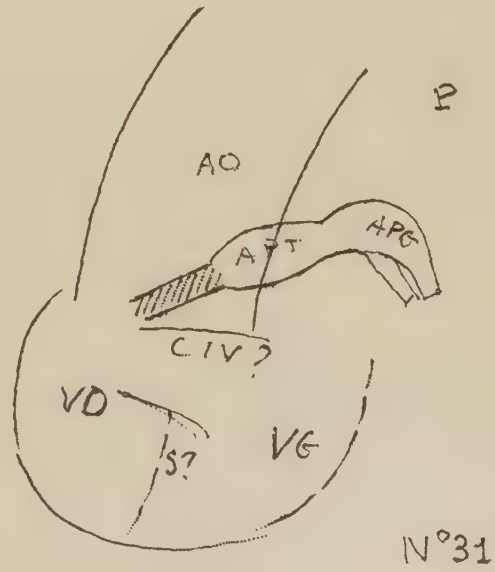
P
AO
APT
APG
CIV ?
VD
S?
VG
N°31

N°ob	Age	Sexe	Incidence	Lieu d'injection	ExtraSyst.	AO à D	CIA	
3	6	♀	Face	V.D.	+++	+		FALLOTS TYPIQUES
4	5	♀	Profil	V.D.	++		F.O + VCS.G.	
5	7	♂	Profil	V.D.	++	+		
7	7	♂	Profil	V.D.	++	+	F.O	
14	18	♂	Profil	V.D.	++			
15	9	♂	Profil	V.D.	++		+	
16		♂	D.I.	O.D.	O			
18	10	♂	D.I.	V.D.	++	+	+	
19	6	♂	D.I.	V.D.	++	+	+	
20	18	♀	Face	V.C.S.	O	+	+	
25	10	♀	Face	V.D.	+		+	
26	5	♂	Face	V.D.	++			
28	14	♂	D.I.	V.D→O.D.	O		+	
29	9	♀	D.I.	V.D.	++			
30	15	♀	D.I.	V.D→OD	O			
10		♂	Profil.	V.D→OD.	+			
2	3	♀	Profil	V.D	++		C.A	SEVERES
6	5	♀	Profil.	V.D.	++		F.O	
11	15	♀	Profil.	V.D.	O		F.O.	
17	15	♀	D.I.	V.D.	++			
21	25	♂	D.I.	O.D.	O			
22	6	♀	D.I.	O.D.	O	+		
23	32	♀	D.I.	O.D.	O		+	
27	4	♂	D.I.	V.D.	++			
1	21	♀	Face	V.D	++	+		LEGERS
8	9	♀	Profil	V.D	++	+		
9	19	♂	Profil	VD	++			
12	3	♀	Profil	V.D	O			
13	5	♀	Profil	VD	+			
24	10	♀	Profil.	V.D.	+		+	

TABLEAU N° 1

ANALYSE CRITIQUE DES RESULTATS

GENERALITES

Quarante films concernant trente tétralogies de Fallot ont été étudiés.

Le tableau n°1 rappelle la classification adoptée : "Formes "typiques", Formes "sévères" et formes "légères", et donne pour chaque groupement clinique, âge, sexe, malformations cardiaques associées et technique cinéangiocardiographique utilisée.

L'analyse du contexte clinique, électrique, hémodynamique confirme le caractère homogène de chaque groupement clinique.

Formes dites "typiques" : 16 cas.

Elles comportent les signes cliniques habituels (cyanose notable à légère, hippocratisme digital SS irradiant largement maximum au 2° ou 3° EIG)

L'image radiologique évocatrice (AMG concave, pointe relevée, poumons clairs - Artères pulmonaires de calibre diminué)

Une image électrique d'H.V.D. "type adaptation" (associée 10 fois à une H.A.D.) avec $\hat{A}$QRS variant entre + 100° et + 180° - $\hat{A}$ QRS moyen + 135°)

Au point de vue hémodynamique : 15 fois une pression ventriculaire droite égale ou à peine inférieure à celle du ventricule gauche -

1 fois supérieure, 6 fois passage du cathéter dans l'A.P.,
6 fois passage dans une CIA notable, 2 fois dans un foramen ovale,.
5 fois passage dans l'Aorte à partir du VD
La saturation artérielle périphérique, en règle abaissée (l'inhalation d'O_2 pur en cours d'anesthésie générale, en fausse parfois le chiffre)

Formes "sévères" (8 cas)

Elles sont marquées par un tableau clinique plus sévère avec signes fonctionnels importants.

La Polyglobulie oscille entre 6 et 9 millions.

L'image radiologique comporte des poumons très clairs avec artères pulmonaires très diminuées de calibre et 3 fois circulation collatérale intense, 1 fois canal artériel perméable.

L'image électrique est peu différente des cas précédents : $\hat{A}$QRS moyen + 130° : 5 fois, H.A.D. notable, HVD de même type que dans les formes "typiques"

Le cathétérisme montre 3 fois passage VD AO, 1 fois passage VD AP. Les pressions VD - VG sont égales dans tous les cas.

La désaturation artérielle périphérique est constante et marquée (moyenne 73 %)

Formes "légères" (6 cas)

Elles s'individualisent par un aspect clinique plus discret (pas ou très peu de cyanose)

Taux normal d'hématies à la N.F.

Image discrète d'HVD à l'E.C.G. ($\hat{A}$QRS moyen + 105°) par contre l'image radiologique est assez souvent en faveur du diagnostic.

L'hémodynamique retrouve des pressions VD-VG en règle égales, une saturation artérielle systémique subnormale. Un seul passage VD AP mais 2 fois passage VD AO;

Deux cas ont été associés à cette étude car ils se comportent sur le plan clinique et fonctionnel comme des Tétralogies de Fallot. Il s'agit d'un cas de ventricule unique avec sténose pulmonaire et d'un cas de transposition partielle avec sténose pulmonaire : dans les 2 cas le diagnostic soupçonné en clinique, a pu être pratiquement affirmé par la cinéangiocardiographie. Il a paru intéressant d'associer leur étude à celle de la tétralogie de Fallot.

CONDITIONS TECHNIQUES

L'utilisation successive de modalités techniques différentes, permet de tirer certaines conclusions :

A - L'incidence utilisée :

- d'abord Unique (20 films)

L'incidence de Face : (5 fois isolée, 11 fois lors des doubles incidences)

présente certains avantages : meilleure visibilité de l'artère pulmonaire et de ses branches surtout distales, parfois également de la voie infundibulaire ; champ un peu supérieur appréciant mieux la crosse aortique.

comporte des inconvénients sérieux : mauvaise visibilité de la CIV, du tronc de l'AP (vu en "fuite" se projettant sur la partie terminale de l'infundibulum); impossibilité de situer le degré de dextroposition aortique, d'apprécier le septum interventriculaire.

L'incidence de Profil (15 fois isolée, 11 fois en double incidence)

apparait très avantageuse car permet de bien voir les rapports anatomiques

entre Aorte et AP, place le septum dans le plan des rayons et sépare les deux ventricules, dégage bien la voie infundibulaire, permet d'apprécier enfin; le degré de dextroposition aortique.

Seul inconvénient la mauvaise visibilité des branches distales de l'AP.

La Double incidence (11 cas) combinant Face et profil apporte la solution idéale puisqu'elle associe deux incidences strictement synchrones et parallèles.

Grâce à elle certaines images d'interprétation difficile en mono-incidence peuvent être explicitées.

La mensuration des cavités ou diamètres vasculaires devient possible avec précision.

B - Le lieu d'injection du Produit opaque :

pose de difficiles problèmes :

L'injection dans une veine distale ou l'O.D. (7 cas)

parait souhaitable en théorie puisque cette méthode s'éloigne moins de la physiologie perturbant peu les pressions du VD et n'entrainant que rarement des troubles du rythme.

En pratique, elle rencontre deux obstacles :

1 - sur leprofil, l'OD opacifiée masque le shunt de la CIV et le septum. L'auricule droite opacifiée masque à son tour la voie infundibulaire, lors de la présystole.

2 - en cas de CIA associée, un éventuel passage OD OG du produit opaque risque de fausser l'interprétation du remplissage aortique précoce.

L'injection sélective dans le VD

d'une part, perturbe l'état hémodynamique local et engendre très souvent une salve d'extrasystoles (22 fois sur 24)

d'autre part présente des avantages considérables : excellent contraste de l'image, absence d'opacification génante de l'OD permettant une bonne interprétation des profils.

A noter enfin que la position de la pointe du cathéter et la direction du jet peut favoriser le passage électif du produit opaque dans certaines directions.

C - L'amélioration de la Technique

est très sensible dans la série des films étudiés.

L'amélioration du champ est importante surtout chez les grands enfants et les adultes chez qui le champ de 22 cm est indispensable.

L'amplification x 3000 est très supérieure à celle (x 1000) utilisée au début. Elle permet surtout d'augmenter la cadence des films sans majorer les constantes radiologiques.

Les films de 35 mm enfin tirés sur papier ou réduits en 16 mm donnent des images de meilleure qualité. Une prochaine augmentation de l'amplification laisse à penser que l'on pourra obtenir alors des images de qualité égale à celle des meilleures angiographies.

La cadence des images primitivement à 24 images seconde (15 premiers films) a été portée à 36 images/secondes (15 films suivants) et enfin à 48 images/seconde (les 2 derniers films). Incontestablement cette dernière fréquence permet d'obtenir une analyse plus fine de la cinétique sans être tout à fait suffisante (surtout en cas de rythme cardiaque rapide). L'amélioration des différentes conditions techniques (milli-ampérage, amplification, qualité des films) doit permettre d'arriver à 70 images/seconde.

N°	Age	STENOSE INFUNDIBULAIRE	VALVES	APT	APG	APD	Br. Dist.	V.D. Syst. Diastole
3	6	Courte S/s V.	St. legere ?	20	18	18	B	30 x 40
4	5	Longue T.	N ?	15	12	13	B	20x40/30x50
5	7	Courte S/s V.	St. legere	20	13	15	B	30x60/45x75
14	18	Longue T.	N ?	15	14	14	AB	25x60/40x70
7	7	Basse + C.I.	St. legere ?	16	15	18	AB	25x60/40x70
15	9	Basse + C.I.	St. legere ?	15	18	15	Grêles	20x45/40x70
16		Longue T.	St. legere	15	12	13	Grêles	40x55/55x70
18	10	Longue T.	N ?	15	10	?	B	30x50/35x60
19	6	Longue T.	St. Legère	15	10	10	B	25x60/45x80
20	18	Basse + C.I.	N ?	15	13	14	B	30x55/50x60
25	10	Courte S/s V.	Sténose	17	10	12	B	30x60/50x85
26	5	Longue T.	St. legère	12	10	10	B	25x60/40x75
28	14	Basse + C.I.	N ?	19	10	10	AB	30x60/40x70
29	9	Basse + C.I.	N ?	ATRESIE 10 INITIALE	18	15	AB	25x60/30x70
30	5	Courte S/s V.	N ?	15	13	15	Grêles	30x50/35x60
10		Longue T.	N ?	18	18	18	B	30x60/40x75
2	3	Basse + C.I	Sténose	12	7	15	Grêles	15x35/30x50
6	5	Courte S/s V.	Sténose	18	15	18	Grêles	30x55/40x65
11	15	Longue T.	Hypo? plasie	20	?	?	Grêles	25x60/30x70
17	15	Basse + C.I.	Hypo? plasie	6	10	12	AB	30x50/35x60
21	25	Longue T.	Hypo? plasie	?	12	?	Très Gr.	30x50/35x70
22	6	Longue T.	Sténose	10	10	7	Très Gr.	30x50/40x70
23	32	Basse + C.I.	?	?	5	?	Très Gr.	?
27	4	Longue T.	Hypoplasie ?	8	8	5	Très Gr.	25x50/45x65
1	21	Courte S/s V.	St. Legère	15	15	20	B	30x50/45x65
8	9	Courte S/s V.	St. Legère	15	13	13	AB	30x45/35x55
9	19	Courte S/s V.	?	16	14	15	B.	30x40/50x70.
12	3	Courte S/s. V.	St. legère	15	13	12	AB	25x45/30x60
13	5	Courte S/s V.	?	18	12	15	AB	20x45/40x70
24	10	Basse + C.I.	N.	20	15	15	AB	30x60/40x70

TABLEAU N° 2

N°	Age	AO	APT	AO/AP	Dextrop	CIV	VG	opacite VG	opacite AO / AP
3	6	25	20	1,25	25%	?	30x40	+++	AP
4	5	22	15	1,4	25%	10	35x55	++++	AP
5	7	32	20	1,6	25%	15	60x70	++++	AP
7	7	25	16	1,6	30%	20	50x50	+	AP
14	18	30	15	2	30%	15	40x60	++++	AP=AO
15	9	40	15	2,6	50%	15	30x60	+++	AP=AO
16		25	15	1,6	25%	?	?	+	AP
18	10	20	15	1,3	25%	15	30x50	+++	AP
19	6	30	15	2	50%	15	40x50	++	AP=AO
20	18	25	15	1,6	?	?	50x60	+++	AP=AO
25	10	25	17	1,5	?	?	40x60	++++	AP
26	5	22	12	1,8	?	?	40x75	+++	AP
28	14	30	19	1,6	25%	?	50x60	++	AP=AO
29	9	22	10	2,2	50%	15	30x45	++	AP=AO
30	5	30	15	2	50%	15	35x60	++	AP=AO
10		40	18	2,2	30%	20	35x60	++++	AP
2	3	28	12	2,2	50%	15	35x60	+	AO
6	5	40	18	2,2	50%	15	35x35	++	AP=AO
11	15	40	20	2	75%	20	30x60	+	AP=AO
17	15	25	6	4	50%	15	35x65	+	AP=AO
21	25	35	?	↗ ∞	50%	?	"Bon"?	+	AO
22	6	28	10	2,8	50%	20	Petit?	+	AO
23	32	45	?	↗ ∞	50%	?	Bon?	++	AO
27	4	25	8	3	50%	15	30x40	+	AO
1	21	24	15	1,6	<25%	?	40x60	++++	AP
8	9	22	15	1,4	<25%	15	35x65	++++	AP
9	19	25	16	1,4	<25%	15	40x65	++++	AP
12	3	25	15	1,6	<25%	15	35x60	++++	AP
13	5	20	18	1,1	<25%	15	35x50	++++	AP
24	10	30	20	1,5	<25%	15	30x50	++++	AP

TABLEAU N° 3

ANALYSE MORPHOLOGIQUE

Bien qu'en pratique, l'interprétation des images fasse constamment appel; à l'élément cinétique, ici pour la clarté de l'exposé, nous isolerons schématiquement les données morphologiques pures.

Tour à tour, pour chaque élément anatomique nous envisagerons de façon systématique résultats globaux et résultats partiels en fonction de chaque groupement clinique (tableaux n° 2 et 3)

1 - La voie Infundibulaire :

a retenu particulièrement notre attention :

A - Conditions de visibilité :

dans l'ensemble nous ont paru bonnes, sauf en cas d'atrésie évidemment (n° 21)

L'incidence de Face : détache souvent bien l'image infundibulaire, permettant de localiser sa limite inférieure (ostium infundibuli). Par contre elle peut rencontrer deux écueils :

1 - superposition partie haute de l'infundibulum avec l'AP initiale vue en fuite,

2 - superposition de lapartie basse avec la nappe opaque du shunt à travers la CIV

Dans un cas enfin, superposition avec une aorte descendante très opaque.

L'incidence de Profil : parait préférable à la condition qu'il n'y ait pas injection simultanée de l'auricule droite et que la dextroposition Aortique ne soit pas trop marquée (masquant alors la partie haute de l'infundibulum)

La double incidence : parait indispensable pour interpréter correctement les images.

B - Types morphologiques :

La confrontation des différents films, permet de distinguer schématiquement 3 types morphologiques :

1 - Sténose longue tubulaire : (12 cas)

réalisant un chenal étroit plus ou moins rectiligne, tortueux ou coudé, de longueur égale ou supérieure à 15 mm.

dans plus de la moitié des cas (8 sur 12) existe sur le profil, en avant et au dessous de l'image du chenal infundibulaire, une image plus ou moins nette parfois floue, lacunaire, pouvant induire en erreur et qui parait bien répondre à l'injection de chenaux accessoires, diverticulaires, borgnes.

On verra plus loin que l'élément cinétique est capital à noter dans l'interprétation de ce type de sténose.

2 - Sténose courte, sous valvulaire (10 cas)

réalise un barrage sous valvulaire court (inférieur à 15 mm) formant un goulet d'étroitesse très variable.

Sous la sténose existe assez souvent (4 fois sur 10) une petite dilatation de chambre infundibulaire

3 - Sténose basse avec chambre intermédiaire (9 cas)

La sténose basse est souvent très nette avec visibilité en systole de l'ostium infundibuli (7 cas sur 9)

La cavité intermédiaire est en règle de dimensions modestes (ne dépassant pas 30 mm pour son plus grand diamètre). Son interprétation est parfois difficile d'avec un chenal un peu large, fusiforme.

STENOSE LONGUE TUBULAIRE

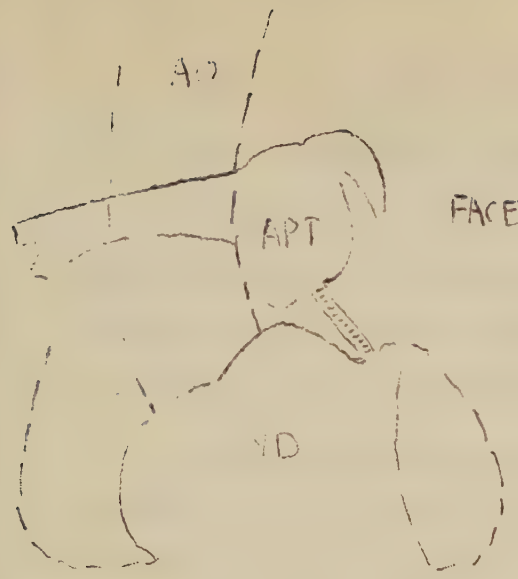

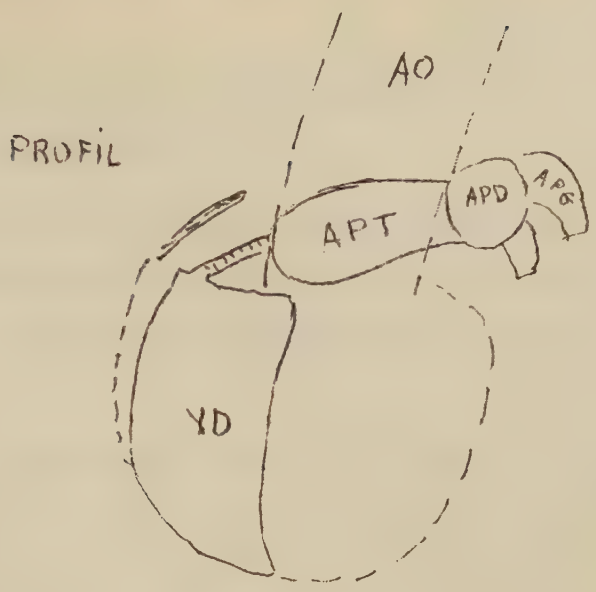

STENOSE COURTE SOUSVALVULAIRE

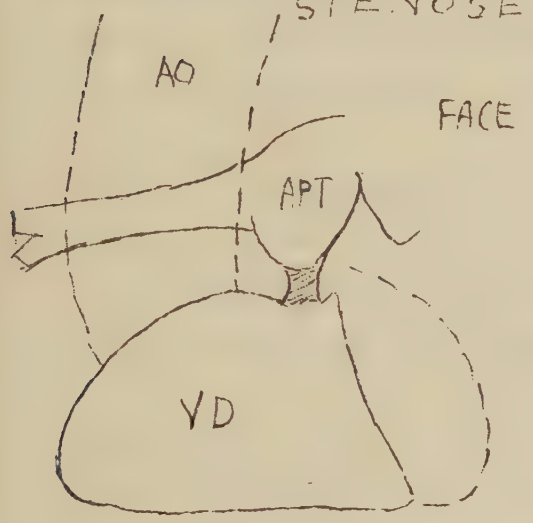

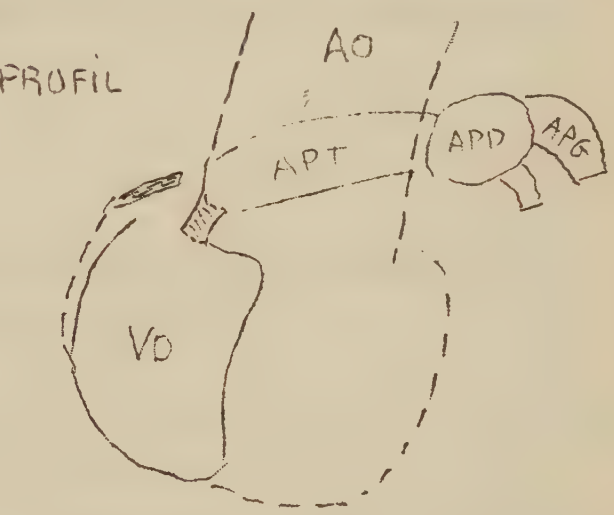

STENOSE BASSE AVEC CAVITE INTERMEDIAIRE

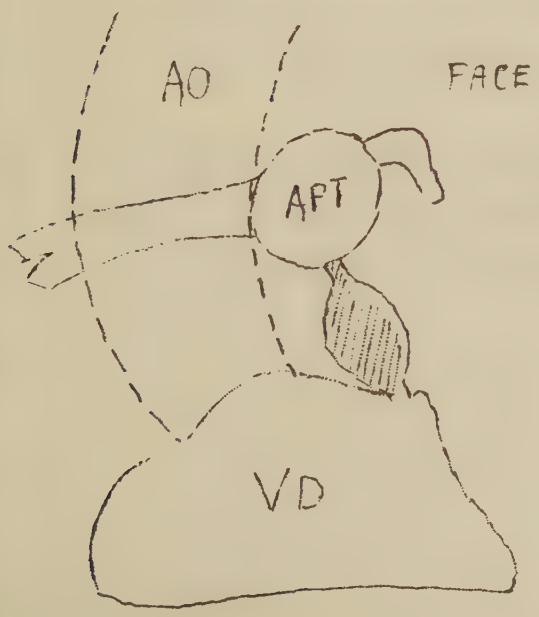

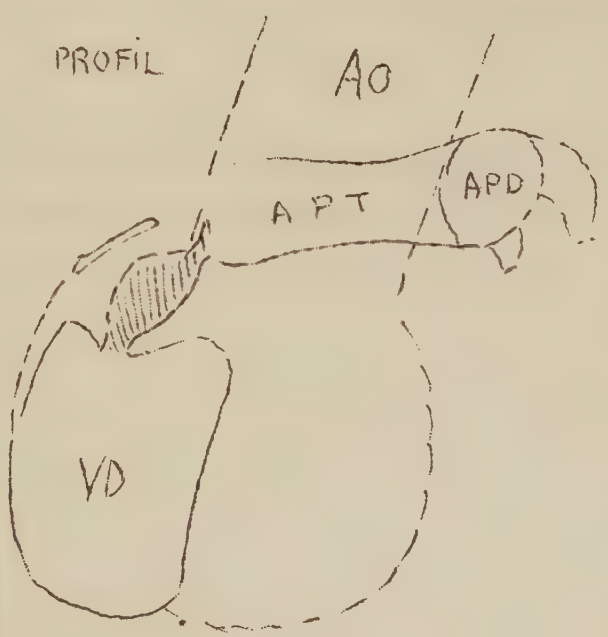

Ces données recoupent donc, en grande partie, celles fournies par les travaux classiques d'anatomie radiologique (6, 7, 8)

En particulier, dans un grand nombre de cas, l'hypertrophie de l'appareil musculaire del'infundibulum se manifeste nettement sous forme de clartés encochant le contour ventriculaire, et séparant l'infundibulum du reste de lamasse ventriculaire droite.

Il parait par contre plus hasardeux de vouloir distinguer dans ces clartés ce qui revient à telle ou telle bandelette musculaire émanée de l'éperon de Wolff (bandelette septale et pariétale décrite par les auteurs suédois (3)) (d'autant que les études anatomiques ont bien montré la complexité et l'enchevêtrement des ponts musculaires connectifs venant barrer la voie infundibulaire).

C - Situation, orientation :

Quel que soit le type morphologique en cause, lavoie infundibulaire apparait déplacée par rapport à sa position normale :

De Face : alors qu'à l'état normal l'infundibulum siège nettement en dedans du bord gauche, en pleine masse cardiaque et présente un grand axe vertical
Il apparait ici déjeté à G, participant au bord gauche et à grand axe oblique en haut et à droite.
Toutefois en cas d'Aorte à droite et de forte dextroposition l'infundibulum retrouve une situation subnormale.

De Profil : les modifications d'axe et de situation sont beaucoup moins frappantes. Toutefois, surtout en cas de sténose longue tubulaire, le chenal apparait situé plus en avant, plus superficiel et de trajet moins vertical que normalement.

D - Répartition dans les différents groupes cliniques :

- dans les formes "typiques"

Les trois types morphologiques sont représentés à peu près également :

. 6 sténoses longues

. 5 sténoses courtes, hautes

. 5 cavités intermédiaires

- dans les formes sévères

par contre on trouve :

. 4 sténoses longues (dont 1 extrêmement serrée quasi atrésique)

. 3 cavités intermédiaires

. 1 seule sténose courte

- les formes "légères" comportent :

. 5 cas de sténoses courtes sous valvulaires

. 1 cas de sténose basse avec petite C.I.

Notons enfin que :

Il est parfois malaisé de situer les limites exactes de l'infundibulum vers le haut, lorsque les valves pulmonaires sont mal vues.

D'autre part l'étude statique des images renseigne imparfaitement sur la nature fibreuse ou musculaire de la sténose.

Dans ces deux cas, l'étude cinétique parait utile (nous y reviendrons)

2 - Les Valvules pulmonaires :

posent de difficiles problèmes d'appréciation.

- Visibilité :

Mauvaise dans 14 cas au moins, de sorte qu'il ne peut être décidé franchement si les valves sont normales ou sténosées.

Médiocre dans 8 cas, laissant seulement supposer fortement qu'il existe une sténose modérée, avec image de "jet" fugace.

Meilleure dans les autres cas, permettant de dire qu'elles sont normales : 2 cas.
qu'il existe une ébauche de dôme valvulaire : 3 cas

Quasiment indiscernable dans 4 casenfin où il existe des raisons de penser à une hypoplasie extrême de l'appareil valvulaire.

Le Profil : parait meilleur que la face pour les mettre en évidence, car il évite la superposition génante sur la face entre l'AP vue en fuite et la partie haute de l'infundibulum.

- Au total 14 fois une sténose valvulaire modérée parait pouvoir être retenue (ces chiffres recoûpent à peu près les données anatomiques classiques qui signalent l'association à la sténose infundibulaire, d'une sténose valvulaire modérée dans 30 à 50 % des cas).

Répartition dans les différents groupes :

- Formes "typiques" : 8 fois dont 4 images de "jet"
  sur 16 cas 2 images de "dôme"

- Formes "sévères" : 3 fois sténose visible avec 2 images de "jet"
  4 fois non visibilité par hypoplasie extrême

- Formes "légères" : 3 fois dont 2 images de "jet" large
  1 image de "dôme"

La mauvaise visibilité de l'appareil valvulaire est donc à retenir et n'est pas pour étonner étant donné son hypoplasie fréquente et la mauvaise

qualité de son opacification. On sait enfin que l'étranglement de l'anneau valvulaire implanté en plein muscle infundibulaire peut créer une véritable "atrésie fonctionnelle".

3 - La voie artérielle pulmonaire :

Nous envisagerons successivement l'artère pulmonaire, Tronc, (APT), les Branches droites et Gauches (APD, APG), enfin les branches distales.

A - Tronc de l'artère pulmonaire :

Toujours bien vu sauf dans 2 cas d'atrésie (n°23, 21)

De profil : parait mieux vu que sur la face, sauf dans les cas où l'opacité aortique est précoce et intense. Se projette (d'avant en arrière, presque horizontalement sur le toit de l'O.G., à peine ascendant,) sur l'opacité de l'aorte asecndante (1 à 2 cm après l'origine de l'AO) donc notablement plus horizontale que normalement.

De face : vue en coupe, ou "en fuite", assez difficile à analyser, se projette toujours à gauche de l'aorte nettement séparée d'elle.

L'orifice pulmonaire quand on peut le voir nettement se projette

de face : nettement à G et plus haut de l'orifice Ao

de profil : sur le bord antérieur de l'Ao ascendante 15 mm à 20 mm après son origine environ.

Le calibre de l'APT :

doit être apprécié en fonction de l'âge du sujet.

Toutefois a paru

Subnormal 8 fois (20 mm à 18 mm)

diminué 18 fois (12 mm à 17 mm)
très diminué 4 fois (12 mm)
inappréciable 2 fois (atrésie)

Une dilatation initiale a été notée 6 fois et parait être bon indice de sténose valvulaire légère.

Encore peut-il être difficile de la distinguer d'une sténose orificielle relative notée 2 fois (n° 6 et 24)

Enfin une fois sténose initiale des deux premiers centimètres (n°29) avec calibre normal ensuite

Répartition dans les différents groupes :

Dans les formes "typiques" :

calibre normal ou modérément diminué
calibre moyen : 15,8 mm
4 fois une dilatation initiale

Dans les formes "sévères" :

calibre en règle très diminué
calibre moyen : 12 mm
A noter 2 atrésies non mesurables

Dans les formes "légères" :

calibre meilleur subN
calibre moyen : 16 mm
1 dilatation initiale

B - Branches Droite et Gauche :

ont été remaniées par une anastomose type Blalock avant la cinéangiocardiographie dans 8 cas (n° 6, 11, 14, 20, 21, 23, 25, 30).

Après une durée variable de bon fonctionnement (1 à 8 ans) cette anastomose a été considérée comme thrombosée ou non fonctionnelle.

Visibilité :

en règle assez bonne.

de Face :

APD : horizontale souvent un peu descendante, est bien vue

APG : en général bien vue nettement détachée du tronc

de Profil :

l'APD est vue en coupe arrondie, se projetant juste en arrière du bord postérieur de l'Ao descendante

l'APG décrit une crosse plus ou moins marquée avant de descendre oblique en Arrière et en bas.

Répartition dans les différents groupes :

Formes "typiques"

les calibres moyens D et G montrent peu de différence :

APD : 14 mm

APG : 13,3 mm

A noter 1 cas de sténose proximale de l'APG (n°15)

Formes "sévères" :

les calibres moyens sont nettement inférieurs mais équivalents entre eux :

APD : 10,1 mm

APG : 10,1 mm

Formes "légères" :

L'APD parait ici généralement plus volumineuse que l'APG

APD : 15 mm
APG : 13,6 mm — calibres moyens

à noter 1 cas de sténose brutale, distale de l'APG (n° 24)

Il apparait dans l'ensemble que le calibre des branches D et G un peu inférieur à celui de l'APT.

C - Branches distales :

Leur étude est assez subjective et manque de critères d'appréciation.

Elles ont été classées arbitrairement en fonction de l'appréciation (assez subjective) de leur calibre, de leur opacité, de leur prolongation visible loin dans le parenchyme et jusqu'au diaphragme, en "Bonnes" "Assez bonnes", "grêles" et "très grêles".

A noter que l'incidence de face est ici incomparablement meilleure que le profil pour apprécier l'arborisation vasculaire pulmonaire.

Répartition dans les différents groupes :

Les Branches distales ont été considérées

Bonnes 9 fois
Assez bonnes 4 fois
Grêles 2 fois
Très grêles 1 fois
— dans les Formes "typiques"

Assez bonnes 1 fois
Grêles 3 fois
Très grêles 4 fois
— dans les Formes "sévères"

Bonnes 1 fois
Assez bonnes 5 fois
— dans les Formes "légères"

4 - L'Aorte :

Nous n'envisagerons pas ici, le temps d'injection ni la qualité et le mode du remplissage aortique qui seront vus lors de l'analyse cinétique.

1 - Visibilité :

Plus ou moins nette selon le degré de l'opacification
en règle toujours bonne.

La Face permet d'apprécier la position de la crosse, de ses branches, mais renseigne peu sur le degré de dextroposition.

Le Profil : localise mieux la position du vaisseau par rapport au VD et au septum.

2 - Orientation générale :

. déplacée vers la droite de Face avec convexité droite marquée de l'ascendante lorsque la crosse est en place

. déplacée en Avant de profil donnant parfois l'impression de se continuer directement avec le bord antérieur du VD

L'orifice aortique : siège nettement plus bas quel'orifice pulmonaire, en arrière de lui de profil, et à Droite de Face, les valves aortiques sont rarement vues avec netteté, du fait du shunt à travers la CIV.

3 - Calibre aortique :

a fait l'objet de mensurations en systole et diastole
ont été retenues ici les valeurs maximum pour chaque cas.

La comparaison des différents chiffres entre eux doit tenir compte des différences d'âge et a de ce fait une valeur d'approximation.

Dans les Formes "typiques" : le calibre est en général notablement augmenté : calibre moyen (27 mm) variant entre 20 mm et 40 mm.

une artère coronaire antérieure a été visible sur le profil 2 fois.

Dans les Formes "sévères" : le calibre est très augmenté entre 25 mm et 45 mm. Calibre moyen : 33 mm.

Une artère coronaire "antérieure" (il est difficile de dire s'il s'agit d'une coronaire droite ou d'une artère interventriculaire antérieure) a été vue 5 fois.

Dans les Formes "légères" : le calibre est peu augmenté entre 20 mm et 30 mm : calibre moyen : 23 mm.

Une coronaire a été vue 1 fois (n°9)

A noter que l'appréciation du calibre aortique est parfois faussée par l'existence de courants laminaires, aboutissant à n'opacifier qu'une partie du vaisseau d'où la nécessité de répéter les mesures à plusieurs temps différents de la révolution cardiaque dans les deux incidences chaque fois que possible et au lévogramme quand celui-ci est appréciable.

4 - Etude du rapport de calibre AO/APT :

L'analyse isolée du calibre d'un vaisseau est, nous l'avons vu assez critiquable, même réduite à l'étude de "moyennes" (approximation des mensurations au départ, variation de calibre liée aux différences staturo-pondérales).

Par contre l'étude du rapport de calibre AO/AP échappe à ces critiques et présente donc une certaine valeur, puisqu'il établit un rapport entre des éléments comparables entre eux : Moyennes des rapports AO/AP :

Formes "typiques" = 1,7

Formes "sévères" = 2,7

Formes "légères" = 1,4

Ce rapport, qui n'est que la relation chiffrée d'un état anatomique fondamental pour la physio-pathologie de la Tétralogie de Fallot, parait être un critère pouvant servir, entre autres, à définir la gravité de la maladie.

Il présente surtout unintérêt en tant que facteur de corrélation (nous y reviendrons).

5 - Degré de dextroposition aortique :

Si l'on définit la dextroposition aortique, comme étant la position de l'anneau aortique par rapport au septum interventriculaire, on voit déjà que son étude radiologique comporte certaines nécessités :

a - cliché de profil qui en principe, du fait de la rotation horaire du coeur et des diverses modifications positionnelles liées à l' H.V.D., place le septum exactement dans le plan du rayonnement.

b - bonne visibilité septale, surtout de lapartie haute du septum

c - bonne visibilité de l'anneau aortique, ou au moins de la partie toute initiale de l'Ao ascendante et de ses bords.

C'est en partant de ces postulats de base, que les auteurs suédois et d'autres à leur suite, on entrepris l'appréciation radiologique du degré de dextroposition aortique, exprimée en %.

C'est à partir de ces données que nous avons cherché à apprécier le degré de dextroposition aortique, de façon assez grossière (<25 % 25 %, 50 %, 75 %).

Nous tenons à signaler d'emblée, à quel point ces estimations sont approximatives sur le plan purement statique.

Nous trouvons les résultats suivants :

Formes "typiques" : 5 fois égale à 5O % environ
6 fois égale à 25 % environ.

Formes "sévères" : 6 fois égale à 50 % environ
1 fois égale à 75 % environ

Formes "légères" : inférieure à 25 % dans tous les cas.

Sur le plan purement morphologique, plusieurs remarques déjà s'imposent :

a - dans un nombre non négligeable de cas (10 cas au moins sur 32) il semble bien que le septum ne soit pas dans le plan strict du rayonnement.

b - le postulat radiologique assimilant le septum à un plan rectiligne pouvant se continuer idéalement vers le vaisseau aortique est une vue de l'esprit, ne répondant pas à la réalité des faits. En effet, déjà, la morphologie radiologique du septum, sous forme d'une ligne claire, prête parfois à discussion : si l'on peut raisonnablement penser que la partie haute de cette ligne claire correspond bien anatomiquement à la partie haute du mur septal, assez souvent cette ligne claire est arquée, réalisant un plan courbe qu'il devient hasardeux de continuer idéalement,
de plus l'anatomie pathologique nous apprend la complexité de la région septale membraneuse et le caractère illusoire des schématisations sous forme de plan géométrique simple.

c - la visibilité septale et aortique n'est pas toujours suffisamment bonne (soit que le septum soit masqué par uneopacité de l'OD, un reflux tricuspidien, soit que les limites des bords de l'aorte initiale soient discutables du fait de courants laminaires ou d'opacification trop faible.

C'est pourquoi les chiffres obtenus par cette méthode morphologique paraissent à la fois critiquables dans leur principe et douteux dans leur résultat.

Mais à cette critique purement statique, vient s'en ajouter une plus décisive encore, fournie par l'analyse cinétique (nous y reviendrons au chapitre suivant) c'est pourquoi on a voulu substituer à la notion de dextro-

position anatomique, celle de dextroposition fonctionnelle avec comme critère radiologique, la rapidité d'apparition du produit opaque dans l'aorte. là encore de nombreuses réserves s'imposent à la lumière de l'analyse cinétique .

6 - Rapport d'opacité Aorte - Artère pulmonaire

Il s'agit là d'une notion apparemment simple dans son appréciation : il a été noté chaque fois lequel des deux vaisseaux (Aorte ou Artère pulmonaire) présente, en période de pleine opacification (c.a.d. vers la fin de la période d'injection) l'image la plus opaque.

En fait, cette notion mérite réflexion : en effet, on sait que le degré d'opacité d'un vaisseau (comme d'ailleurs d'une cavité) dépend de deux facteurs :

1 - du degré de dilution du produit opaque dans le sang circulant non opaque

2 - à degré de dilution équivalent, de "l'épaisseur radiologique" du vaisseau, c'est à dire de l'épaisseur dans le plan de rayonnement.

Or en ce qui concerne l'AP, le premier facteur (degré de dilution ou mieux concentration du produit opaque) peut être facilement apprécié et se trouve être relativement constant : puisque il est pratiquement identique dans le VD et dans l'AP et composé d'un mélange de produit opaque pur et de sang non opaque arrivant par la tricuspide.

Quant à "l'épaisseur radiologique" elle correspond au calibre de l'AP tel que nous l'avons mesuré.

En ce qui concerne l'Aorte, le degré de concentration du produit opaque répond au rapport entre débit de produit opaque venant du VD et débit de sang non opaque venant du VG, et par conséquent est superposable au degré de dextroposition, en cas de shunt exclusif VD AO.

Quant à "l'épaisseur radiologique" de l'Aorte c'est ici encore en pratique le calibre aortique.

Il découle de ces notions qu'il existe un rapport assez étroit entre les données suivantes :

. degré d'opacité relative AO - AP
. rapport de calibre AO/AP
. degré de dextroposition aortique

Nous verrons plus loin, tout à la fois l'intérêt corrélatif de ces notions, et les réserves qui s'imposent dans leur analyse théorique et leur interprétation pratique.

Quoiqu'il en soit nous avons obtenu les résultats suivants :

- dans les Formes "typiques" :

10 fois l'AP est plus opaque que l'Aorte
6 fois opacité équivalente AO = AP
1 fois Aorte plus opaque que l'AP

- dans les Formes "sévères" :

5 fois Opacité Aortique prédominante
3 fois opacité équivalente AO = AP

- dans les Formes "légères" :

6 fois sur 6 : opacité AP prédominante

5 - La Communication Interventriculaire :

est, en fait, appréciée par l'image du shunt D - G qui en moule les limites.

Visibilité :

La CIV ne peut être vue avec précision que sur l'incidence de profil, qui en principe place le bord supérieur du septum musculaire dans le plan

du rayonnement. En fait sur 26 profils, 6 fois elle a été difficile à voir et impossible à mesurer.

Cependant sur l'incidence de face, il arrive que le point de départ de la "nappe" du shunt D - G permette de se faire une idée assez précise de la CIV (3 fois sur 6).

Calibre de la CIV :

Les mensurations qui ont pu être faites ont donné les résultats suivants, qui coïncident assez exactement avec les données anatomiques classiques.

- dans les Formes "typiques" : 9 mensurations dont :

6 fois environ 15 mm
1 fois " 10 mm
1 fois " 20 mm

- dans les Formes "sévères" : 6 mensurations dont :

4 fois environ 15 mm
2 fois " 20 mm

- dans les Formes "légères" :

4 fois environ 15 mm.

Le calibre parait donc assez régulièrement compris entre 15 et 20 mm sans qu'il soit possible de tirer d'autre conclusion formelle.

6 - Les Cavités Ventriculaires Droite et Gauche :

ont été étudiées avec soin, mais l'interprétation des résultats obtenus est délicate.

A - Ventricule droit :

- Il est ici question de la chambre de remplissage, nettement séparée de la

chambre de chasse lorsque celle-ci est atrésiée ou isolée par une sténose franche de l'ostium infundibulé.

- De profil : l'image est toujours nette en cas d'injection dans le VD, de morphologie très variable. La pointe du coeur appartient souvent nettement au VD (18 fois sur 26).

- A noter qu'il existe souvent une zone trabéculée marécageuse, incomplètement remplie de substance opaque qui longe le bord antérieur de l'image ventriculaire et s'étend parfois sur toute la hauteur de ce bord (12 fois sur 26). Elle répond probablement à la zône antérieure de moindre "épaisseur radiologique" du VD où l'enchevêtrement des colonnes musculaires hypertrophiées donne un aspect marécageux. Cet aspect, comme on l'a vu plus haut, se continue souvent dans la région infundibulaire superficielle en canaux borgnes qui peuvent induire en erreur et faire hésiter sur la véritable voie infundibulaire.

- De face l'image est toujours moins nette, du fait de la superposition rapide avec le VG opacifié par la CIV. Le bord gauche du VD est alors difficile à limiter mais présente souvent un aspect trabéculé comparable à l'aspect du profil.

- D'une façon générale le volume cavitaire parait augmenté, compte tenu des valeurs normales pour l'âge. Les mensurations des diamètres maximum longitudinaux et transversaux en diastole et en systole sont ici donnés à titre de référence. Nous verrons plus loin l'usage qu'on peut essayer d'en faire.

B - Ventricule Gauche :

- C'est l'élément le plus intéressant à étudier dans le lévogramme.

Visibilité :

- La face, parait à cet égard, aussi favorable que le profil.

- Le degré d'opacité du VG, élément capital bien qu'assez subjectif et difficilement chiffrable dans l'état actuel des choses, a été côté de la façon suivante :

+ : à peine visible, très "pâle"

++ : faible opacité (un shunt G-D est visible)

+++ : bonne opacité

++++ : très bonne opacité.

Nous avons obtenu les résultats suivants :

- dans les formes "typiques" :

5 fois ++++

5 fois +++

4 fois ++

1 fois +

- dans les formes "sévères" :

2 fois ++

6 fois +

- dans les formes "légères" :

6 fois sur 6 ++++

Dans l'interprétation de cette opacité nous retrouvons les mêmes facteurs que précédemment.

Si dans la majorité des cas les faibles opacités répondent à un faible débit pulmonaire, il faut tenir compte dans certains cas de l'apport au VG fourni par la circulation collatérale qui peut ramener du produit opaque en quantité importante en cas de dextroposition marquée.

Volume cavitaire :

A fait l'objet de mensurations, chaque fois que la netteté de l'image le permettait mais les chiffres obtenus sont évidemment plus approximatifs que pour le V.D.

Il est apparu :

- dans les formes "typiques" : "assez bon 10 fois
" médiocre ou petit" 6 fois

- dans les formes "sévères" : "Assez bon" 4 fois
  "Petit" 4 fois
- dans les formes "légères" : "Bon ou Assez bon" dans tous les cas.

C - Rapport VD/VG

En se basant sur les données récemment fournies par certains auteurs nous avons essayé de tirer un indice corrélatif basé sur les mensurations diastoliques des grands diamètres transversaux et longitudinaux pratiquées uniquement sur l'incidence de profil où ces deux ventricules bien séparés, sont plus comparables entre eux.

On obtient ainsi un indice de rapport VD/VG qui

- dans les formes "typiques" est de :

  39.123 / 29.812 = 1,3

- dans les formes "sévères" :

  16.393 / 7.920 = 2

- dans les formes "légères" :

  14.960 / 11.725 = 1,29

ce qui semblerait signifier que ce rapport "cavitaire" est à peu près identique dans les formes typiques et "légères" montrant une prépondérance ventriculaire droite modérée, tandis que très élevée dans les formes "sévères" il traduit là une prépondérance ventriculaire droite majeure, au sens purement morphologique du terme.

ANALYSE CINETIQUE

Elle constitue l'élément original de cette étude.

Les renseignements qu'elle apporte se groupent sous deux rubriques différentes que nous allons envisager successivement :

I - MOUVEMENTS SYSTOLO-DIASTOLIQUES :

Leur étude peut se faire par deux techniques : soit la projection animée à vitesse variable soit par projection animée à commande manuelle, en faisant alterner de bref mouvements de marche avant et arrière portant sur un groupe de quelques images : cette dernière technique parait la plus fructueuse.

Il est aussi possible d'apprécier exactement la mobilité systolo-diaxtolique des différents éléments anatomiques, et d'interpréter certaines images douteuses en projection fixe.

Il faut d'emblée insister sur la variabilité parfois surprenante qui peut exister entre deux images successives.

Les mensurations comparatives en systole et diastole maximum permettent d'apporter une base objective à ces observations.

Pour apprécier l'état diastolique ou systolique maximum il est utile de disposer d'un repère opaque net. La sonde d'injection, bien opacifiée, remplit parfaitement ce rôle. Dans la quasi totalité des cas, la sonde étant introduite en position moyenne dans le VD, on observe un mouvement d'abaissement systolique, d'ascension diastolique de la pointe du cathéter.

A - Infundibulum :

a été particulièrement étudié :

- dans les sténoses tubulaires longues :

. 8 fois sur 12 : on note en diastole un élargissement du chenal qui voit doubler son calibre(5 mm $\rightarrow$ 10 mm en moyenne)

. 4 fois sur 12 : on ne retrouve que de faibles modifications de calibre systolo-diastolique

. parallèlement on assiste à une contracture systolique et un allongement diastolique qui fait varier la longueur du chenal dans la proportion de 3 à 4 (15 mm $\rightarrow$ 20 mm).

- dans les sténoses courtes sous valvulaires :

. la sténose souvent moins serrée au départ s'ouvre plus discrètement en diastole dans tous les cas (en moyenne 10 mm $\rightarrow$ 15 mm)

- dans les sténoses basses avec cavité intermédiaire :

. 3 fois on note, une expansion systolique paradoxale de la cavité intermédiaire (comme si la paroi musculaire amincie de cette cavité se laissait distendre par le flot systolique)

. 6 fois, peu de modifications de cette cavité qui reste bien visible en systole.

. le collet de l'ostium infundibuli s'ouvre largement dans la moitié des cas environ (4 sur 9) reste inchangé dans l'autre moitié des cas.

Dans l'ensemble, le degré de la mobilité systolo-diastolique de l'appareil infundibulaire parait donner une idée assez précise du caractère prédominant musculaire ou fibreux de la sténose.

B - Sténose valvulaire pulmonaire :

Elle est difficile à apprécier même sur des caractères cinétiques.

Trois signes paraissent pouvoir rendre compte de la sténose :

1 - immobilité valvulaire et impression de "dôme" valvulaire à tous les temps de la révolution cardiaque

2 - dilatation initiale avec expansion systolique de l'AP

3 - image de "jet vrai" :

Pathognomonique quand on peut l(affirmer, en fait rarement typique, car ne peut être bien vu que sur les toutes premières images au début du remplissage de l'AP.

Seule peut être considérée comme valable une image (souvent protosystolique) au sein d'une clarté relative, suivie d'une image de remplissage large de l'AP initiale dilatée lors de la diastole qui lui fait suite.

En effet les images de "jet" décrites par les auteurs suédois sont souvent peu convaincantes sur les angiographies et semblent correspondre souvent à des images de sténose infundibulaire haute ou avec dilatation post sténotique.

C - La cinétique de la voie pulmonaire :

La faible mobilité, voire l'immobilité des branches de l'artère pulmonaire est un critère radioscopique classique de la Tétralogie de Fallot.

De fait, la cinétique de l'APD et de l'APG est apparue dans la majorité des cas très faible :

pratiquement jamais d'expansion vraie sauf dans 1 cas avec canal artériel perméable.

Très légers mouvements de battements systoliques en partie transmis semble-t-il

Par contre l'APT semble assez souvent battante avec expansion systolique assez fréquente de l'AP toute initiale (8 fois au moins)

D - L'AORTE

a été étudié à deux points de vue distincts :

1 - Cinétique propre :

Dans la majorité des cas (28 cas sur 32) l'anneau aortique apparait d'une relative immobilité par rapport aux éléments voisins mobiles (VD - septum).

L'Aorte ascendante, par contre est siège d'une expansion systolique avec mouvement de torsion diastolique accentuant la courbure de la crosse.

Ce mouvement parait d'autant plus net que la dextroposition est plus accentuée.

2 - Mode de remplissage :

- variable, et en bonne partie fonction du degré de dextroposition
- dans les formes "typiques" : dans la moitié des cas environ au moins il existe un jet opaque reliant directement VD et AO dans sa moitié antérieure
- dans les formes "sévères" : la totalité des cas donne plus ou moins cette image
- dans les formes "légères" par contre il n'a pu être mis en évidence en aucun cas un passage certain de la coulée opaque du VD vers l'Ao.

En fait ce passage est toujours difficile à distinguer nettement.

Dans certains cas on note un remplissage atypique

. soit par un courant opaque laminaire qui n'opacifie que la moitié antérieure de l'aorte en profil

. soit par courant tourbillonnaire avec montée lente et irrégulière du produit opaque.

Ces deux modes de remplissage paraissent répondre à un notable degré de dextroposition, même lorsque le passage de la coulée opaque à partir du VD n'apparait pas nettement.

Dans certains cas, on note un remplissage atypique

. soit par un courant opaque laminaire qui n'opacifie que la moitié antérieure de l'aorte en rpofil

. soit par courant tourbillonnaire avec montée lente et irrégulière du produit opaque.

Ces deux modes de remplissage paraissent répondre à un notable degré de dextroposition, même lorsque le passage de la coulée opaque à partir du VD n'apparait pas nettement.

Vitesse de remplissage :

En général rapide, en une systole (3 à 4 images) tout le vaisseau est injecté jusqu'à la crosse.

E - Le septum :

Dans la moitié des cas (11 sur 22) l'incidence de profil ne permet pas de voir nettement le septum qui ne se présente pas exactement dans le plan de rayonnement.

Dans l'autre moitié, une étude soigneuse de la cinétique septale a été faite.

La cinétique parait ample dans tous les cas et d'une certaine complexité associant simultanément deux types de mouvements :

. lors de la systole, un mouvement de torsion créant une forte convexité antérieure et orientant obliuqment en haut et en arrière la moitié supérieure du septum ; en même temps un mouvement de déplacement en avant global.

. Lors de la diastole, se produit un mouvement inverse qui détord le septum lui donne une courbure opposée à convexité postérieure en même temps qu'il le ramène en arrière.

Ces faits, venant à l'appui des arguments exposés lors de l'analyse morphologique, rendent bien compte du caractère assez illusoire d'une appréciation exacte de la dextroposition aortique.

Ils inclinent d'autre part à penser que la notion de dextroposition fonctionnelle dynamique est préférable à celle de dextroposition anatomique statique.

Ils conduisent enfin à mieux comprendre certains cas paradoxaux : soit que malgré une dextroposition anatomique apparente, il n'y a pas de shunt dans l'aorte, soit que en l'absence de cette dextroposition anatomique on puisse observer des shunts notables avec passage facile de la sonde du VD dans l'Ao. En effet selon la prédominance du mouvement de déplacement antéro-postérieur ou du mouvement de torsion , une dextroposition diastolique peut s'annuler complètement en systole, ou à l'inverse un shunt oblique se créer en systole alors que le septum était à distance de l'aplomb aortique en diastole.

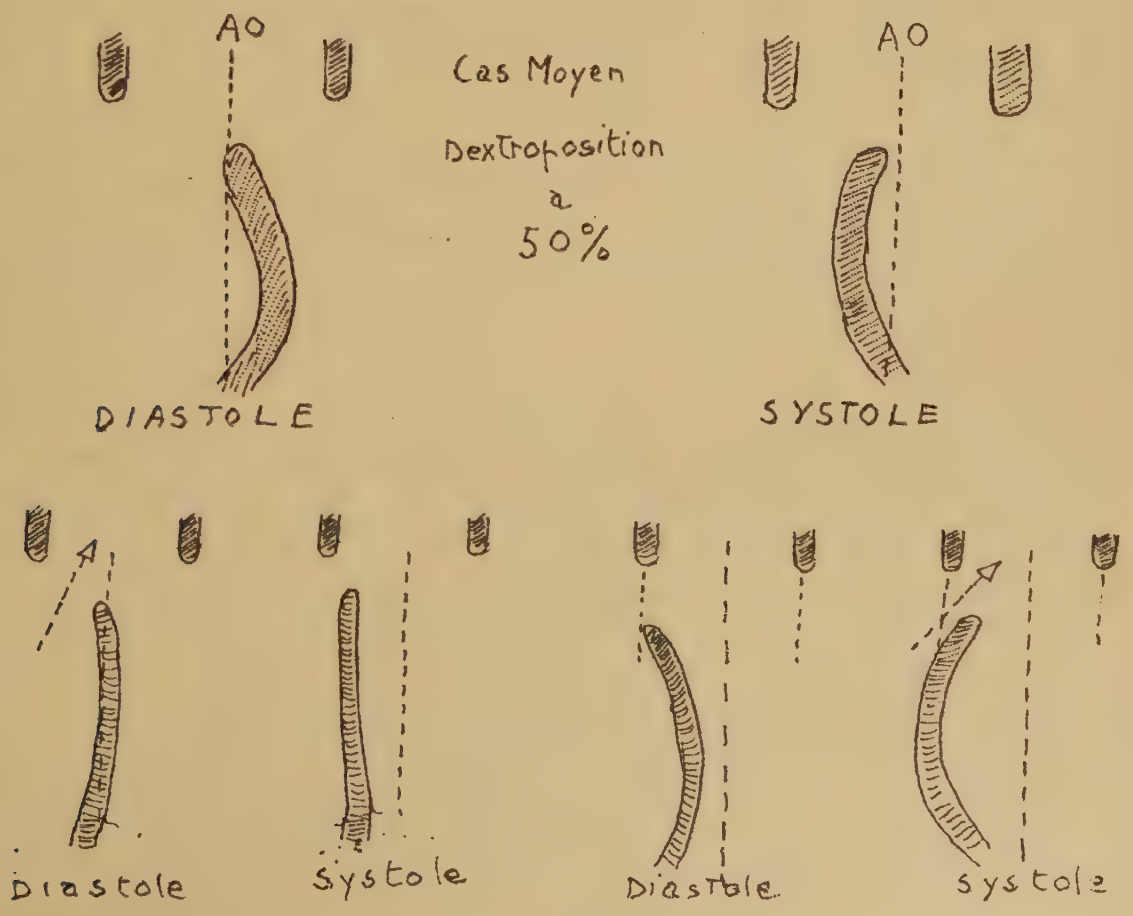

F - Shunts à travers la CIV :

Au temps Droit :

Un shunt D-G du VD vers le VG :

est visible dans un très grand nombre de cas (25 cas sur 30)
sa netteté est toujours supérieure sur le profil mais assez souvent on peut en suivre la coulée opaque sur l'incidence de face.

La coulée opaque nait exactement en télésystole et se continue en proto-diastole (dans tous les cas), elle forme une nappe presque horizontale en arrière, légérement descendante. Arrivée dans le VG elle s'étale et se brise sur la valve mitrale en train de s'ouvrir dessinant une image caractéristique en "pince de homard" de très brève durée (8/100 de sec, environ) avec deux coulées latérales enserrant la clarté arrondie centrale du sang non opaque venant de l'OG.

On est en droit de se demander si ce shunt existe bien réellement avec cette fréquence et cette netteté, et s'il n'est pas déclenché ou aggravé par les conditions d'injection dans le VD qui élèvent les pressions : du fait, la salve d'extrasystoles initiales qui suit habituellement le début de l'injection crée un régime de pression " semi-diastolique " qui rend plus sensible encore un gradient de pression VD VG même discret, et favorise par conséquent le shunt D-G.

De même expérimentalement on sait bien que l'injection dans le VD d'une CIV à shunt G-D exclusif peut suffir à renverser temporairement le shunt.

Pourtant nous avons observé ce phénomène dans deux cas d'injection dans l'OD.

Il parait donc raisonnable de penser que le shunt existe fréquemment à l'état réel, mais qu'il est artificiellement majoré, voire déclenché dans certains cas par l'injection du produit opaque dans le VD.

Il n'a pas été vu d'image évoquant un shunt G-D au dextrogramme (image de dilution)

Au temps Gauche :

Par contre un shunt G-D d'intensité assez variable et fonction de la qualité du retour G a été vu 17 fois sur 30, rarement avec une netteté suffisante pour réopacifier la voie pulmonaire (une partie de ce shunt doit en fait rapidement répartir D G vers l'Ao).

Le plus souvent il s'agit d'une image fugace (4 à 8/100° de seconde) en "image de fumée".

G - Reflux tricuspidien :

a été vu 4 fois sous forme d'un léger nuage systolique franchissant la clarté septale sur leprofil d'avant en arrière.

Cette image se distingue du passage de la CIV par son siège nettement plus bas.

2 fois enfin en cours d'injection le cathétéer a été rejeté dans l'OD.

La responsabilité de la sonde elle-même dans ce reflux et de la pression d'injection dans le rejet de la sonde est difficile à établir. (A noter que dans 1 cas seulement existait des signes hémodynamiques de fuite tricuspidienne n° 3).

H - Cinétique ventriculaire D et G :

La cinétique ventriculaire droite quoiqu'assez variable d'un cas à l'autre a paru bonne dans l'ensemble;

Les mensurations des grands axes en systole et diastole maximum, sur le profil ont donné des résultats difficiles à interpréter étant donné le grand nombre des facteurs variables en cause.

Ce qui apparait assez nettement, par contre, c'est en systole maximum la persistance d'une image opaque variable dans ses dimensions d'un cas à l'autre, mais dans l'ensemble assez importante : cette image doit donc correspondre à une quantité non négligeable de fluide restant dans la cavité ventriculaire droite en fin de diastole.

II - CHRONOMETRAGE DE LA CINETIQUE CARDIAQUE

Nous ne reviendrons pas sur le principe et la technique du chronométrage des images qui ont été exposés au chapitre concernant le protocole d'étude de chaque film.

Rappelons seulement que, grâce à un compteur d'images annexé au projecteur, et connaissant le nombre d'image/seconde de la séquence filmée il devient possible de chronométrer exactement les différents moments de la circulation du produit opaque.

Il est donc théoriquement possible de mesurer le temps exact d'injection de l'AP, de l'Ao, dela CIV et de calculer la vitesse circulatoire de la substance opaque dans les différents vaisseaux.

En fait, plusieurs facteurs variables sont à considérer :

1 - Rythme cardiaque et troubles du rythme :

(car on sait la quasi constance des extrasystoles initiales si l'injection se fait dans le VD)

2 - Lieu d'injection (OD ou VD) et temps d'injection :
le début d'injection pouvant se faire en systole ou en diastole.

3 - Débit du produit opaque, durée totale d'injection :

qui sont fonction de la quantité totale de substance opaque à injecter, de la pression d'injection, du calibre de la sonde utilisée.

4 - Position de la pointe du cathéter

qui peut être responsable de jet électif se dirigeant vers telle ou telle direction.

Si bien qu'en définitive, les chiffres obtenus ont une valeur relative et permettent surtout leur comparaison entre eux chez un même malade : toutefois nous avons, malgré le caractère limité des séries, établi des moyennes chaque fois qu'il s'agissait d'un rapport.-Tableau n° 4)

Un certain nombre de données ont été étudiées, dont certaines sont d'interprétation délicate. Pour chacune d'entre elles nous verrons successivement les faits et l'interprétation qu'on peut en proposer.

A - Chronologie des différents passages AP/CIV/AO

Dans les formes "typiques" nous trouvons :

14 fois sur 15 passage dans l'AP avant le passage dans l'aorte

1 fois un passage tout à fait simultané

La moyenne des écarts entre AP→ Ao est de 14 images.

Interprétation : ce fait peut paraitre surprenant si l'on admet la notion classique de simultanéité de passage Ap - AP. En fait la période initiale d'injection étant extrasystolique, on peut penser que l'aorte n'est pas franchie, tant que la pression régnant dans le VD ne dépasse pas franchement la pression diastolique aortique c'est à dire pas avant la première systole normale ou sub normale.

8 fois passages AP - CIV simultanés

3 fois passages CIV - Ao simultanés

2 fois passages de la CIV avant l'AP

3 fois passages successifs AP→CIV→Ao

Dans l'ensemble, la valeur moyenne de l'écart entre AP et CIV est insignifiant ≠ à 2 images.

N°	AP	CIV	AO	TG	VAP	VAO	TB	CIV-AO	AP-CIV	AP-AO	TAO	TAP	Tcal
3	10	22	28	120	100	90	110	6	12	18	62	90	20
4	15	8	30	125	100	90	110	22	-7	15	60	85	25
5	10	10	26	150	100	90	140	16	0	16	64	90	50
7	18	18	50	200	150	100	182	32	0	32	50	132	50
14	20	20	30	150	100	100	130	10	0	10	70	80	50
15	10	10	36	160	110	96	150	26	0	26	60	100	50
16	27	27	45	170	140	105	143	18	0	18	60	113	30
19	14	14	17	170	120	80	156	3	0	3	63	106	50
20	36	30	36	170	130	130	134	6	-6	0	94	94	40
25	10	17	17	170	130	130	160	0	7	7	113	120	40
26	17	17	37	130	90	90	113	20	0	20	53	73	40
28	40	55	60	130	120	90	90	5	15	20	30	80	10
29	9	20	35	130	90	90	121	15	11	26	55	81	40
30	13	13	15	170	120	120	157	2	0	2	105	105	50
10	15	19	19	180	140	140	165	0	4	4	121	125	40
2	13	10	10	140	100	80	127	0	-3	-3	70	87	40
6	20	20	30	120	80	50	100	10	0	10	20	60	40
11	25	10	10	200	100	100	175	0	-15	-15	90	75	100
17	55	28	55	210	160	130	155	27	-27	0	75	105	50
21	40	?	40	215	140	125	175	?	?	0	85	100	75
22	30	?	30	300	150	100	270	?	?	0	70	130	140
23	80	?	65	?	140	120	?	?	?	-15	75	60	?
27	9	12	6	170	90	60	161	-6	3	-3	54	81	80
1	22	28	46	200	150	150	128	18	6	24	104	128	50
8	18	23	34	130	84	84	112	11	5	16	50	66	46
9	15	30	55	180	120	80	165	15	15	30	25	105	60
12	20	24	34	125	90	90	105	10	4	14	56	70	35
13	8	8	38	100	75	55	92	30	0	30	17	67	25
24	14	16	41	85	75	75	71	25	2	27	34	61	12

TABLEAU N° 4

Interprétation : comme on l'a déja vu, le passage simultané de la CIV est probablement artificiel majoré par la pression d'injection du produit opaque et favorisé par le régime extrasystolique initial. Il n'a donc pas beaucoup de valeur.

Il est à noter que malgré ces passages répétés de la CIV l'Aorte ne s'injecte que bien après la CIV (en moyenne 11 images après). Mais là encore le régime extrasystolique peut jouer un rôle, si bien qu'en définitive la conjonction de ces deux phénomènes artificiels (extrasystolie et pression d'injection) perturbe considérablement l'hémodynamique du Fallot et complique l'interprétation des résultats.

Dans les formes "sévères":

4 fois l'Aorte s'injecte avant l'AP

3 fois injection simultanée AD - AP

1 fois l'AP s'injecte avant l'Ao

Interprétation : toujours en tenant compte de l'extrasystolie, il semble donc que la précocité du remplissage aortique ici nette soit liée à la fois à une large dextroposition et une sténose pulmonaire suffisamment importante pour ne pas se laisser forcer par les pressions extrasystoliques.

Dans le cas où l'AP s'est injectée avant l'Ao, la position de la pointe du cathéter était particulière, dirigée vers l'infundibulum avec peut être jet direct dans sa direction.

Au total si l'on calcule l'écart moyen entre Ao et AP, on trouve un chiffre faible mais non contestable de 5 images.

Dans les formes "légères" :

L'ordre des passages est toujours le même et relativement constant.

AP puis CIV puis Aorte.

L'écart moyen AP - CIV est nettement plus long que dans les Fallots typiques (5 au lieu de 2).

De même l'écart moyen CIV→Ao et par conséquent l'écart global AP→Ao qui est ici de 23 images.

Interprétation : ces faits sont en faveur d'une dextroposition faible voire nulle. L'Aorte se remplissant peu ou pas directement à partir du VD et essentiellement par l'intermédiaire du VG, et de la CIV par le shunt D-G interventriculaire. En fait, ici encore l'extrasystolie doit favoriser le shunt D-G interventriculaire et géner un éventuel passage direct VD - Ao par torsion de la partie haute du septum, qui peut se produire ultérieurement en régime systolique normal.

Au total : l'étude des passages initiaux, théoriquement très souhaitable, se heurte à l'extrasystolie du début qui en obscurcit singulièrement l'interprétation.

B - Essai de chronologie des vitesses circulatoires :

ont été calculés à partir du temps d'apparition et d'effacement du produit opaque dans l'AP et l'Aorte, et du temps d'apparition du retour gauche,

Le temps de circulation pulmonaire globale (c'est à dire Temps G - Temps d'apparition AP).

Le temps de circulation dans l'AP (c'est à, dire Temps d'effacement AP- Temps d'apparition AP)

Le temps "capillaire" pulmonaire en fait veineux également (Temps de retour G - Temps d'effacement AP).

Le temps de circulation aortique du produit opaque (c'est à dire Temps d'effacement Ao - Temps d'apparition Ao).

En théorie, on peut admettre que ces différents temps donnent une idée de la vitesse circulatoire du produit opaque : en particulier le temps dit

"pulmonaire" global (qui est la somme du temps de circulation visible dans l'AP et du temps invisible "capillaire") donne une idée de la vitesse circulatoire du produit opaque dans la voie pulmonaire.

En fait, différents facteurs (déjà évoqués au début de ce chapitre) difficilement mesurables, sont susceptibles de venir modifier les résultats.

Quoiqu'il en soit, nous avons obtenu les résultats suivants, exprimés en nombre d'images pour chaque "Temp moyen" et de façon approximative :

Dans les formes "typiques" :

70 Temps de circulation aortique
137 Temps pulmonair global
98 Temps de circulation AP
39 Temps capillaire.

Dans les formes "sévères" :

67 Temps de circulation aortique
166 Temps pulmonaire global
87 Temps de circulation dans l'AP
75 Temps capillaire

Dans les formes "légères" :

48 Temps aortique
112 Temps pulmonaire global
75 Temps circulation AP
38 Temps capillaire

Interprétation des faits :

Si l'on en croit ces chiffres, le "Temps aortique", à peu près comparable pour les formes "typiques" et "sévères", est notablement plus court pour

les formes "légères". Ce fait est probablement lié à une moindre injection de produit opaque qui est ainsi plus rapidement "lavé" dans l'Aorte.

Le Temps pulmonaire global, parait plus long dans les formes "sévères" que dans les formes "typiques", assez court enfin dans les formes légères. Ceci peut être interprété comme le signe d'une vitesse circulatoire plus élevée dans les formes légères que dans les formes "typiques", vitesse très ralentie dans les formes sévères enfin.

Le Temps "capillaire" est beaucoup plus élevé dans les formes sévères que dans les deux autres cas.

Au total : ces différentes mesures, si elles permettent de se faire une idée de la vitesse circulatoire pulmonaire, et peut être aortique, ne semblent pas autoriser à pousser plus loin les déductions et notamment à en déduire une notion de "débit" pulmonaire ou aortique.

Toutefois ces chiffres peuvent présenter un intérêt corrélatif, nous y reviendrons au chapitre suivant.

CORRELATIONS

Nous avons essayé d'envisager ici quelques corrélations concernant les différentes données cinéangiocardiographiques confrontées d'abord entre elles, puis avec les éléments cliniques et les constatations opératoires ou nécropsiques.

1 - CONFRONTATIONS DES DONNEES CINEANGIOCARDIOGRAPHIQUES ENTRE ELLES

A - Type de sténose infundibulaire et A.P.T.

Nous avons cherché à établir s'il existait un rapport entre le calibre de l'APT et le type de sténose infundibulaire ainsi que nous l'avons précédemment défini.

Il apparait que le calibre moyen de l'APT est identique dans les cas de :

. sténose tubulaire longue : APT = 14,4
. sténose basse avec C.I. : APT = 14

Par contre assez nettement supérieur en cas de

. sténose haute sous valvulaire : APT = 17

Il faut rapprocher ce fait des constatations suivantes :

- 7 fois sur 10 : une image évoquant une sténose valvulaire a été retrouvée dans le cas de sténose infundibulaire haute sous valvulaire ("jet" surtout,(4 fois) image de dôme ou de dilatation également)

- 1 fois sur 3 seulement, une image de sténose valvulaire a paru accompagner les autres types de sténose infundibulaire.

Si l'on admet que la sténose valvulaire n'est en principe jamais très serrée, on peut se demander si les signes imputés à la sténose valvulaire, ne sont pas en fait liés à la sténose immédiatement sous valvulaire, en particulier la dilatation relative de l'AP initiale.

B - Eléments corrélatifs permettant d'apprécier le degré de dextroposition aortique

L'évaluation directe, sur l'incidence de profil, du degré de dextroposition aortique est difficile.

Nous avons cherché à fonder l'évaluation de ce degré, sur quelques éléments corrélatifs :

- rapport d'opacité maximum AO-AP
- rapport de calibre AO/APT
- temps de passage AP-AO

Opacité maximum et rapport de calibre AO/AP :

Ces deux éléments sont liés entre eux par la définition de l'opacité radiologique.

Il apparait assez nettement que (diagramme n° 1) lorsque le rapport AO/AP est inférieur à 2, l'AP est toujours plus opaque que l'AO. Lorsque ce rapport est supérieur à 2 l'opacité de l'AP est soit égale soit inférieure à celle de l'aorte.

Le diagramme n°2 est moins explicite. Toutefois on peut en déduire que lorsque la dextroposition est égale ou inférieure à 25 %, l'opacité de l'AP est pratiquement toujours plus forte que celle de l'Ao. Par contre lorsque le degré de dextroposition avoisine 50 %, l'opacité de l'AP est plutôt égale ou inférieure à celle de l'Aorte.

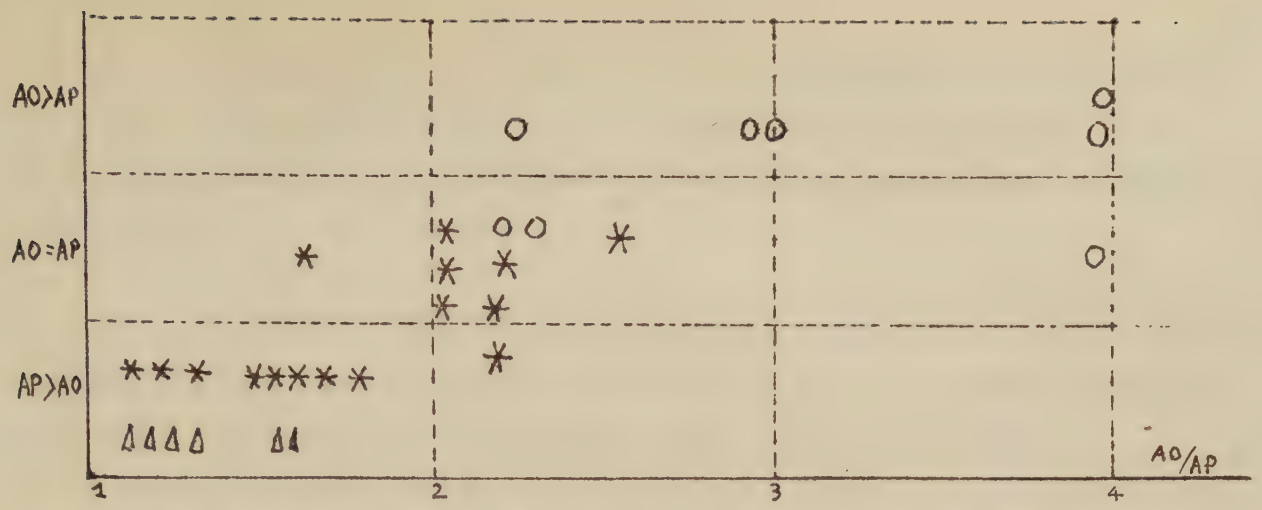

DIAGRAMME N°1 RAPPORT OPACITE MAXIMUM AO.AP / RAPPORT DE CALIBRE AO/AP.

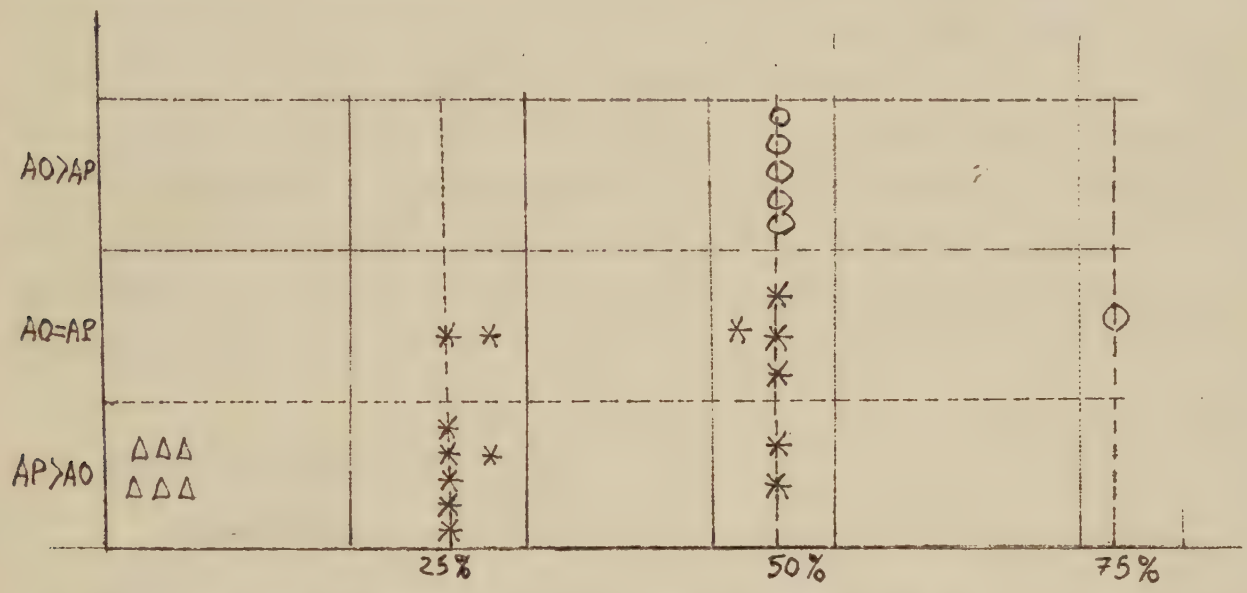

DIAGRAMME N°2 RAPPORT OPACITE MAXIMUM AO.AP / % DE DEXTROPOSITION.

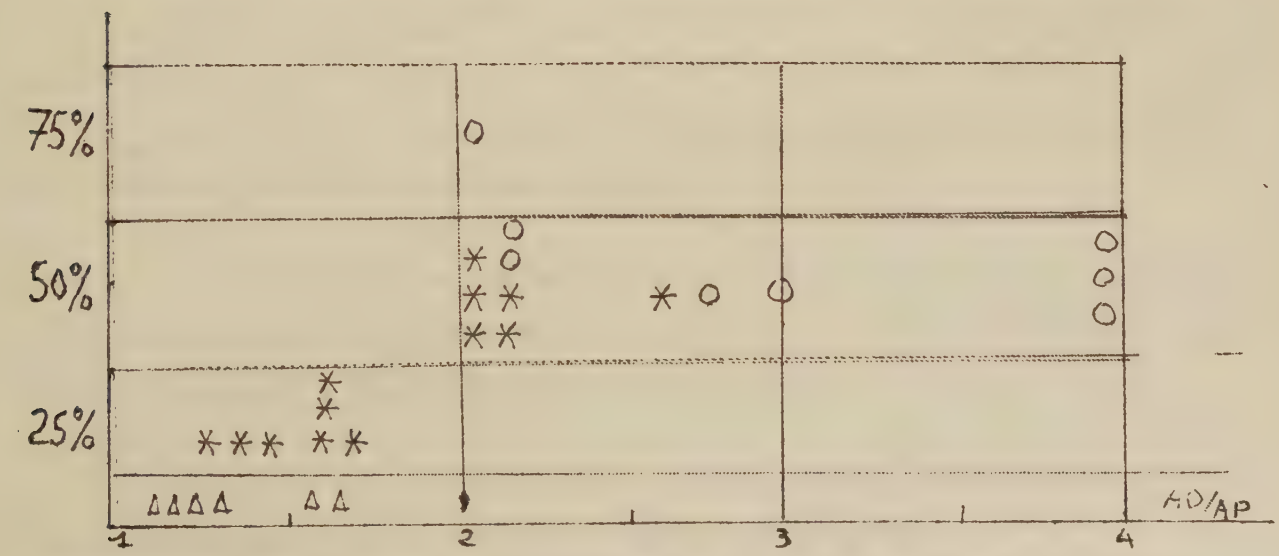

DIAGRAMME N°3 RAPPORT DE CALIBRE AO/AP / % DE DEXTROPOSITION

Le diagramme n° 3 laisse à penser que un rapport AO/AP inférieur à 2 va toujours de pair avec une dextroposition égale ou inférieur à 25 %, un rapport AO/AP supérieur à 2, une dextroposition égale ou supérieure à 50 %.

Si, enfin on superpose les diagrammes 1 et 3 on s'aperçoit que le recoupement des trois facteurs se fait de façon assez homogène, et laisse apparaitre unecertaine correspondance entre 2 zones distinctes :
la première concerne les cas dont le rapport AO/AP est inférieur à 2, la dextroposition égaleou inférieure à 25 %, l'opacité maximum, Pulmonaire : cette zône correspondant à la totalité des cas de Tétralogie "légère ou acyanotiques", et à la moitié des Tétralogies "typiques".
Une deuxième zône, plus dispersée groupe les cas comportant un rapport AO/AP supérieur à 2, une opacité aortique égale ou supérieure à celle de l'AP et une dextroposition égale au moins à 50 %. Cette zône recouvrant la totalité des Tétralogies "sévères" et la moitié restante des Tétralogies "typiques".

Temps de passage AP - AO :

Une différence apparait incontestablement entre les 3 groupes cliniques :

. précession de l'injection Ao ou simultanéité dans les tétralogies sévères

. précession (discrète dans les tétralogies typiques, nette dans les tétralogies légères) de l'injection de l'AP

Mais à l'intérieur de chaque groupe et singulièrement à l'intérieur du groupe des tétralogies typiques il ne parait pas possible d'utiliser ce facteur pour évaluer le degré de la dextroposition.

La raison en est sans doute, la trop grande variabilité des conditions d'injection et l'existence de l'extrasystolie initiale.

C - Eléments corrélatifs permettant d'apprécier le débit pulmonaire :

L'évaluation du débit pulmonaire est certainement l'élément le plus important mais le plus difficile de cette étude.

On dispose, là encore, de différents facteurs de corrélation :

1 - volume et opacité du V.G., donnant idée de la qualité du retour G

2 - Temps de circulation pulmonaire

3 - Rapport temps AP / Temps AO

4 - Temps capillaire

5 - Certains éléments anatomiques enfin rendant compte de l'état de la voie pulmonaire (calibre AP, état des branches distales) et de ses possibilités de remplissage (sténose infundibulo-pulmonaire et degré de la dextroposition aortique)

Volume et opacité du V.G. :

sont directement fonction de la qualité du retour G et en théorie on peut imaginer différentes éventualités :

1 - volume normal - bien opacifié } bon débit pulmonaire par l'AP, en fait rare.

2 - volume normal - mal opacifié } bon débit pulmonaire mais se faisant par canal artériel collatérale ou anastomose.

3 - volume - mal opacifié } faible débit pulmonaire avec en règle forte dextroposition aortique.

4 - L'hypothèse d'un petit VG bien opaque est peu concevable puisqu'il répond à un faible débit pulmonaire qu'on peut donc bien opacifier ce ventricule

Si bien qu'en pratique 2 éventualités se discutent :

- VG normal "pâle"
- VG petit "pale"

Encore n'est-il pas toujours facile de trancher et d'apprécier exactement le volume et l'opacité du V.G.

Le diagramme n° 4 rend compte de ces difficultés (et confirme l'absence pratique de VG petit bien opaque)

La totalité des Fallots légers comportent un VG "normal" bien opaque.

La totalité moins un des Fallots sévères ou VG mal opacifié souvent de volume normal (ce fait parait s'expliquer par le développement de la circulation collatérale très marquée 3 fois, l'anastomose palliative antérieure 7 fois).

Par contre les Fallots typiques se répartissent presque également entre les VG bien et mal opacifiés et parmi eux, bon nombre apparaissent hésitants entre ces deux catégories artificiellement définies.

Temps de circulation pulmonaire :

donne théoriquement une idée de la vitesse circulatoire dans la voie pulmonaire et compte tenu du calibre de cette voie, doit renseigner sur le débit pulmonaire

Cette donnée, mise en confrontation avec la qualité du retour G précédemment étudiée, ne fournit en pratique aucune correlation intéressante.

Tout au plus peut-on noter, comme nous l'avons déjà fait, que le temps moyen est plus long dans les Fallots "sévères" que dans les Fallots "typiques", lui même plus long que dans les Fallots "légers".

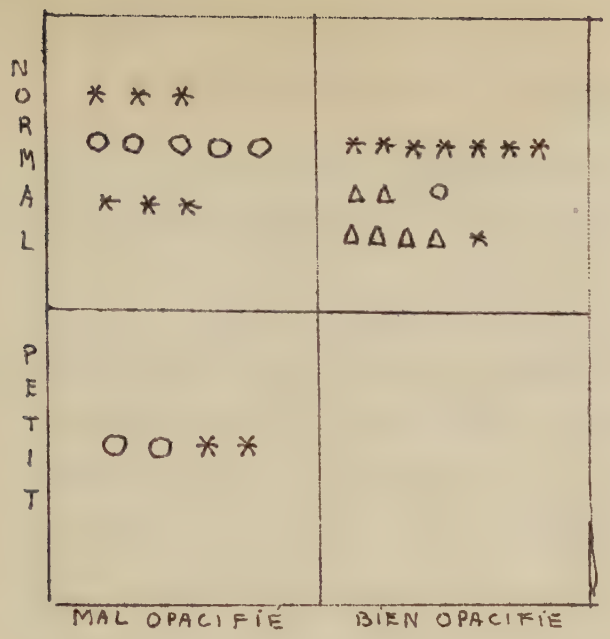

DIAGRAMM, N°4 (Rapport volume / opacité V.G)

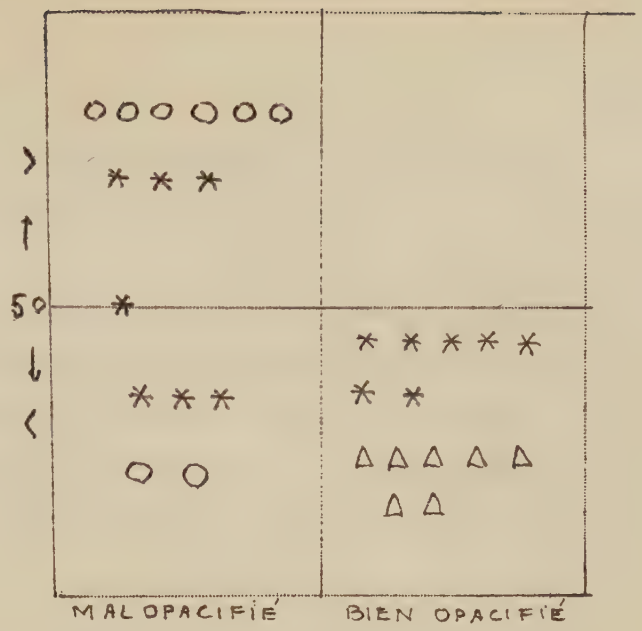

DIAGRAMME N°5 (Rapport Temps capillaire / opacité V.G)

TABLEAU RECAPITULATIF DES MOYENNES.

MOYENNES	TYPIQUES	SEVERES	LEGÈRES
Calibre APT	15,8	12	16
Calibre AO	27	33	23
Rapport AO/AP	1,7	2,7	1,4
Calibre APD	14	10,1	15
Calibre APG	13,3	10,1	13,6
Temps "Pulmonaire"	137	166	112
Temps "AP"	98	87	75
Temps "AO"	70	67	48
Temps "capillaire"	39	75	38
Temps AP → AO	14	−5	23

Legende : * = "Typique" O = "Severe" Δ = "Legère"

Rapport Temps AP / Temps Ao :

Ce rapport, rappelons-le, est celui existant entre le temps de circulation visible du produit opaque dans l'AP et dans l'AO.

Ici encore les chiffres ne révèlent aucune corrélation significative : sans doute faut-il en chercher l'explication dans la difficulté qu'on trouve à apprécier exactement le moment de "l'effacement" du produit opaque (surtout dans l'AP) et par conséquent le caractère assez aproximatif des chiffred obtenus. Leur variabilité fait du même coup perdre aux "moyennes" leur signification.

Le Temps capillaire : par contre présente peut être un certain intérêt.

Il apparait électivement allongé dans les formes sévères (75 contre 38 et 39 dans les formes légères ou typiques).

Ce caractère mérite d'être mis en parallèle avec le facteur de gravité habituellement noté dans cette catégorie de tétralogie : la réduction du lit vasculaire pulmonaire pourrait en être une conséquence.

La corrélation avec l'opacité du VG parait assez démonstrative (diagramme n° 5) : la majorité des cas comportant un temps capillaire court, coïncidant avec un VG bien opacifié. Tous les cas comportant un temps capillaire long (supérieur à 50) s'accompagnent d'une mauvaise opacification du VG.

Les remarques faites à propos du temps de circulation AP sont valables ici et expliquent peut être la relative dispersion des chiffres.

Restent les éléments anatomiques :

de degré de la sténose pulmonaire
de degré de dextroposition

Leur étude critique a déjà été faite aux précedents chapitres.

D - Eléments permettant d'apprécier le rapport entre débit pulmonaire et débit systémique :

Le rapport apparait, en définitive, comme un des traits physiopathologiques principaux de la Tétralogie de Fallot.

Si son estimation exacte est difficile, on peut cependant enavoir une valeur approchée à partir :

1 - du rapport AO/AP (calibre)
2 - du rapport VG/VD

Le rapport de calibre AO/AP a déjà été vu : il ne rend pas compte, en fait, de la fraction de débit pulmonaire apportée par une circulation collatérale, un canal artériel ou une anastomose.

Le rapport VG/VD :

ne pourrait avoir une valeur réelle que s'il était un rapport volumétrique

Les tentatives d'appréciation volumétrique ont surtout été faites à propos du V.G. Différents auteurs tels Chapmanet coll., Dodge, Sandler et coll. ont envisagé les différentes techniques proposées (48, 49).

La majorité de ces techniques vise à assimiler la cavité ventriculaire à une ellipsoïde et à lui appliquer la formule correspondante

$$V = 4/3 \quad a \cdot b \cdot c$$

(a étant la 1/2 longueur du grand axe, b et c les 1/2 longueurs des deux petits axes).

La mesure de ces axes, permise par l'angio ou la cinéangiocardiographie biplane, suppose des calculs complexes et reconnus "fastidieux" par les auteurs eux-mêmes.

Des différentes méthodes proposées, la méthode "spatiale" planimétrique, et la méthode de Simpson paraissent les plus rigoureuses mais aussi les plus complexes.

Les résultats obtenus sont en général supérieurs à la réalité et les auteurs expliquent ce fait par la présence des piliers charnus et cordages.

Quoiqu'il en soit ces méthodes devraient permettre d'apprécier les volumes systoliques et diastoliques approchés et par conséquent les débits ventriculaires correspondants.

En pratique le flou des contenus du VG permet rarement une telle précision et une mesure grossière des grands axes parait seule possible.

De toute façon l'existence du shunt souvent bi-directionnel rend hasardeux toute extrapolation aux débits AP et AO à partir des débits ventriculaires.

Il est toutefois important de connaitre la qualité des "cavités gauches en vue de l'intervention .

L'étude de la vitesse de progression de l'onde opaque dans l'Ao et l'AP

parait un élément intéressant mais demande une cadence d'images supérieure à celle que nous avons utilisée. Elle n'a donc pas fait l'objet d'étude précise de notre part.

II - CONFRONTATION AVEC LE CONTEXTE CLINIQUE ET HEMODYNAMIQUE

Ainsi qu'il a été vu aux généralités de l'Analyse critique, il existe une excellente corrélation entre les données cliniques et hémodynamiques d'une part et les résultats cinéangiocardiographiques d'autre part.

Les critères de sévérité clinique (cyanose et polyglobulie) et hémodynamique, (désaturation artérielle systémique) recoupent assez bien les critères de sévérité cinéangiocardiographiques.

Ces faits ont déjà été signalés par les travaux classiques à propos de l'angiocardiographie. Nous n'y insisterons pas.

III - CONFRONTATION AVEC LES CONSTATATIONS OPERATOIRES ET NECROPSIQUES

Dans l'ensemble les corrélations anatomo-radiologiques sont assez satisfaisantes.

Le tableau ci-joint, résume et met en parallèle les différents éléments anatomiques tels qu'ils furent appréciés à la cinéangiocardiographie, à l'intervention et éventuellement à l'autopsie.

6 fois sur 11 le parallélisme fut étroit, l'intervention retrouvant exactement ce qui avait été prévu à la cinéangiographie.

5 fois par contre quelques discordances apparaissent sur lesquelles on peut faire certaines remarques :

1 - L'interprétation donnée aux lésions par le chirurgien relève parfois d'une terminologie différente, rendant malaisée les comparaisons.

2 - Les constatations per-opératoires sur coeur arrêté, après infundibulotomie sont certainement différentes de celles permises par la cinéangiocardiographie a fortiori l'examen des pièces anatomiques s'éloigne encore plus des constatations "in vivo".

Ceci est particulièrement net pour l'appréciation des calibres vasculaires : grossièrement équivalents lorsque le coeur fonctionne (cinéangio- et examen per-opératoire avant l'arrêt cardiaque), nettement inférieurs sur les pièces anatomiques.

Ces essais corrélatifs sont donc encourageants et incitent à répéter ces comparaisons anatomo-radiologiques.

N°	STENOSE INFUNDIBULAIRE cinéA.	Inter V.	VALVES Cine	Int.	A.P.T. cine.	Int.	CIV Dextroposition cine	Inter V.	Autopsie.
3	Haute S/s valvulaire Serrée Fibreuse	Idem	S.t?	oui (cône)	20 mm	"excellent calibre"	Large ?	15 mm x 10 mm > 50 %	
4	Longue tubulaire Musculaire	3 cm de long surtout Fibreuse ?	N?	Stenose Assez Serrée (3-4 mm)	15 mm	"Large"	10 mm Variable 25 à 50 %	25 m x 15 mm 30 %	
5	Assez longue Tubulaire Musculaire	Haute Muscul.	St?	oui (bivalve)	18 mm	"Petite" ?	15 mm 25 %	"Large" (index) ?	
7	Basse + petite CI serrée fibreuse	Idem.	Stenose	oui (fibreuse)	15 mm	St. Init. Dilatation ensuite.	15 mm 50 %	15 mm 30 %	AO : 15 mm DextroP : 50 % APT : 5 à 6 mm à l'origine.
8	Haute S/s Valv. Muscul., Peu Serrée?	Haute Muscul. Serrée ?	St.?	?	15 mm	"Assez Bon calibre."	15 mm ≤ 25 %	15 mm 30 %	APT 14 mm AO 15 mm CIV 10 mm x 12 mm
9	Longue Tubulaire Muscul. serrée	Basse serrée fibro-Muscul.	N	N	25 mm	"Bon calibre"	15 mm < 25 %	> index Légère?	
10	Longue Tubulaire fibreuse	Idem	N	N	18 mm	?	15 mm 50 %	35 mm "Marquée"	
14	Basse + C.I. Muscul.	Idem	N	N	15 mm	"Assez Volumineux"	15 mm 25 % à 50 %	"Large" ?	DextroP. AO 1/3 CIV 20 mm x 30 mm.
17	Basse + petite C.I., Serrée	Longue	Hypo-plasie	oui ("Patch")	8 mm	6 mm	15 mm 50 %	"Large" "AO Très Dextroposée."	
28	Basse + petite C.I.	1/3 Moyen 1/3 Inférieur Fibreuse	N	N	18 mm	?	15 mm 25 à 50 %	10 x 20 ?	
29	Basse + petite C.I.	Idem	Atresie	oui	Atresie Initiale 10	oui ("Patch")	? 25-50 %	20 mm ?	

CORRELATIONS ANATOMO RADIOLOGIQUES

SYNTHESE

Les renseignements fournis par l'étude cinéangiocardiographique, ont jusqu'ici été envisagés de façon analytique.

Nous voudrions maintenant les intégrer dans le cadre plus général de l'aide qu'ils peuvent apporter à résoudre les problèmes posés par la Tétralogie de Fallot.

Au point de vue nosologique, les renseignements fournis paraissent très importants :

La distinction entre Tétralogie de Fallot et des malformations cliniquement voisines telles le Ventriucle Unique avec sténose pulmonaire ou la Transposition partielle avec sténose pulmonaire, est le plus souvent possible.

Dans le cadre même de la Tétralogie de Fallot, il est possible de distinguer différentes formes en fonction de "critères de gravité" cinéangiocardiographiques, qui se superposent d'ailleurs assez bien avec les critères cliniques classiques. Ces critères sont d'ordre à la fois morphologique, cinétique et corrélatif.

Hypoplasie et hypocinésie de la voie infundibulo-pulmonaire

Rapport AO/AP supérieur à 2.

Opacité aortique égale ou supérieure à celle de l'AP

Simultanéité vraie ou précession de l'injection Ao par rapport à celle de l'AP.

Mauvaise opacification du VG (parfois de volume subnormal, en fait souvent diminué)

Temps de "circulation pulmonaire global" et "temps capillaire" notablement allongé.

Ces critères de "gravité", pratiquement toujours retrouvés dans les Tétralogies de Fallot "sévères", ne sont que très inconstamment présents dans les formes "typiques", et toujours absents dans les formes "légères ou acyanotiques".

Le problème de la dextroposition aortique, directement lié à celui de la cinétique septale, est difficile à trancher. Il apparait toutefois que la notion de dextroposition fonctionnelle est beaucoup plus importante en pratique que celle de dextroposition anatomique et que la cinéangiocardiographie est à cet égard très précieuse.

L'existence fréquente d'unshunt bidirectionnel au niveau de la CIV quelque soit le type de la forme clinique, est un fait à noter.

La distinction, enfin, entre les formes "authenthiques" de Tétralogie de Fallot et les formes "limites" se rapprochant des CIV avec sténose pulmonaire, est parfois possible sur un ensemble de caractères morphologiques et cinétiques :

- Rapport positionnel et de calibre différent entre Ao et AP
- Aspect différent de la sténose infundibulaire
- Retard constant à l'injection aortique par rapport à l'injection de l'AP
- Importance du shunt VD-VG à travers la CIV même en cas de dextroposition "fonctionnelle".

<u>Au point de vue chirurgical,</u> l'intérêt ne parait pas moindre :

L'indication opératoire est, on l'a vu, essentiellement fonction de l'état anatomique des lésions :

L'atrésie vraie de la voie pulmonaire, surtout si elle intéresse les branches de bifurcation de l'AP, parait être encore un obstacle insurmontable pour les chirurgiens.

Dans ces cas la cinéangiocardiographie peut donner des renseignements décisifs.

Le type, le degré, la nature fibreuse ou musculaire de la sténose infundibulaire, parait par contre moins important depuis que l'infundibulotomie en permet la cure à ciel ouvert, et que l'utilisation de patch synthétique permet d'agrandir une voie insuffisante.

Il en est de même pour la dextroposition, dont le degré ne gène pas, en règle la fermeture de la CIV.

Le pronostic post-opératoire est fonction de plusieurs éléments :

- qualité de la voie pulmonaire et surtout du "lit vasculaire pulmonaire"
- qualité du VD et du VG

Ces éléments peuvent, dans une certaine mesure, être prévus par la cinéangiocardiographie pré-opératoire. Toutefois l'appréciation exacte de la valeur de l'acte chirurgical, l'étude de la cinétique de l'infundibulum et du VD demanderaient à être vérifiés par une cinéangiocardiographie post-opératoire. Ainsi, peut être, pourrait-on mieux saisir le mécanisme des défaillances ventriculaires droites qui viennent encore assombrir le pronostic de cas où pourtant l'intervention avait paru satisfaisante.

CONCLUSIONS

Trente cas de Tétralogie de Fallot comportant une exploration cinéangiocardiographique, font l'objet de ce travail.

Les films (10 films en double incidence et 20 films en mono-incidence) ont été vus d'abord isolément selon un protocole d'étude systématique préalablement établi, puis ont été reconsidérés en fonction de l'ensemble du contexte clinique, radiologique, électrique, hémodynamique, et des constatations opératoires et éventuellement nécropsiques.

Après avoir rappelé brièvement les problèmes d'ordre nosologique et pratique posés par la maladie, et les aspects de la cinéangiocardiographie dans le cadre de son évolution technique actuelle, nous avons exposé les éléments de notre protocole d'étude systématique.

L'analyse morphologique et cinétique des différents films fait ressortir un certain nombre de points importants :

- Au point de vue technique :

Les conditions actuelles de Technique (Incidence biplane face-profil, champ de 22 cm, amplification x 3000, cadence rapide des images, utilisation de film 35 mm) permettent d'obtenir des résultats nettement supérieurs à ceux obtenus avec le précédent appareillage.

Si l'incidence de face permet une bonne étude des branches de l'artère pulmonaire, et le profil une meilleure vision de l'ensemble des lésions intra-cardiaques, par contre, seule la double incidence peut élucider les images douteuses et apprécier les volumes.

L'injection du produit opaque dans le ventricule droit, techniquement préférable, entraine généralement une salve d'extrasystoles et perturbe certainement les conditions hémodynamiques locales.

- Au point de vue morphologique :

Trois types de sténose infundibulaire ont été notés :

- Longue tubulaire plus ou moins tortueuse
- Courte sous valvulaire
- Basse avec cavité intermédiaire (toujours petite)

La visibilité en est en général satisfaisante. La nature musculaire ou fibreuse prédominante peut être suspectée sur l'étude cinétique.

Les valves pulmonaires, dans la moitié des cas, sont difficiles à voir.

L'artère pulmonaire et ses branches, l'aorte, la communication interventriculaire, les grands diamètres ventriculaires, ont fait l'objet de mensurations selon la technique exposée au protocole d'étude.

De profil, le septum interventriculaire a été bien vu dans la moitié des cas, permettant une appréciation de sa cinétique et du degré de dextroposition aortique.

- Au point de vue cinétique :

Outre la mobilité systolo-diastolique de l'infundibulum, trois signes peuvent faire suspecter une sténose valvulaire associée :

une dilatation systolique de la partie initiale de la pulmonaire
une relative immobilité de l'image valvulaire (quand elle est visible)
une image de "jet vrai", en fait rarement retrouvé.

La cinétique septale semble complexe et ample rendant assez illusoire l'appréciation statique pure de la dextroposition qui parait variable au cours de la révolution cardiaque.

Un shunt bidirectionnel paraît très fréquent dans toutes les formes de Tétralogie de Fallot. Sa fréquence et son intensité dans le sens D-G au dextogramme est certainement majoré par les conditions d'injection.

Différents "chronométrages" des passages du produit opaque ont été réalisés selon la technique exposée au protocole d'étude. Leur valeur est limitée par la variabilité des conditions d'injection et par l'extra-systolie initiale.

Un certain nombre de corrélations concernant les différentes données cinéangiocardiographiques sont ensuite étudiées. Il en ressort que certains critères, liés au degré du shunt veino-artériel à l'étage ventriculaire et au rapport entre le débit pulmonaire et le débit systémique, peuvent être considérés comme des critères de gravité :

- Outre l'hypoplasie de la voie infundibulo-pulmonaire,
- Un rapport de calibre AO/AP supérieur à 2,
- Une opacité aortique égale ou supérieure à celle de l'AP,
- Une simultanéité vraie ou une précession de l'injection de l'Aorte,
- Une mauvaise opacification du ventricule gauche, au temps Gauche.
- Un "temps de circulation pulmonaire global" allongé.

Ces éléments sont constamment retrouvés dans les formes sévères de la maladie.

La confrontation avec les constatations opératoires ou nécropsiques ont montré dans l'ensemble un paralléllisme satisfaisant.

La Cinéangiocardiographie, grâce à l'élément cinétique nouveau qu'elle apporte, constitue un moyen d'exploration anatomique et fonctionnelle particulièrement intéressant dans le bilan pré-opératoire de la Tétralogie de Fallot. Il est probable qu'avec l'amélioration progressive de sa technique, on verra s'accroître encore le champ de ses indications.

Vu, le Président de Thèse,
Professeur M. MOUQUIN

Vu, le Doyen de la Faculté
Professeur L. BINET

Vu et permis d'imprimer
Le Recteur de l'Académie de Paris

J. ROCHE

BIBLIOGRAPHIE

Tétralogie de Fallot : conception générale

1 - H.B. TAUSSIG - Congenital malformations of the heart, 1947 et 1960

2 - DONZELOT F., d'ALLAINES, 1954 - Traité des cardiopathies congénitales.

3 - KJELLBERG, MANNHEIMER, RUDHE, JONSSON - Diagnosis of congenital heart disease ; 1955

4 - SOULIE P. et coll. - Cardiopathies congénitales, Expansion scientifique française, 1956

5 - SOULIE P., CHICHE P., VOCI G. - Considérations théoriques et pratiques sur la tétrade de Fallot, Sem.Hop. Paris, 27/734/1951

6 - SOULIE P., CHICHE P., VOCI G. - Etude anatomique de l'infundibulum de l'orifice pulmonaire et de l'artère pulmonaire dans la tétrade de Fallot, Sem.Hop.Paris, 27/699/1951

7 - SOULIE P., CHICHE P., VOCI G., NOVAILLE J., PITON A. - Voie infundibulaire et Tétrade de Fallot, Sem.Hop.Paris, 28/2119/1952

8 - DONZELOT E., d'ALLAINES F., DUBOST Ch., METIANU Cl., DURAND M., DUBOST Cl. - Déductions chirurgicales tirées de l'étude de 54 pièces anatomiques de Tétralogie de Fallot. Sem.Hop/Paris 82/877/1952

9 - SELL GGR, FOWLER R.L., SAILORS E., HYMAN A.C., LEVY L., ORDWAY N.K. - Physiological studies in cases of tetralogy of Fallot "with little or no overriding of the aorta". Second world congress of cardiology, Washington sept.1954

10 - HOLLADAY W.E., WITHMAN A.C. - The tetralogy of Fallot. The variability of its clinical manifestations. Arch.Int. Med. 100/400/1957

11 - MAC CORD M., VAN ELK J., BLOUNT S.G. - Tetralogy of Fallot Clinical and hemodynamic spectrum of combined pulmonary stenosis and ventricular septal defect. Circulation 16/736/1957

12 - COELHO E., PAIVA et coll. - Quelques aspects angiocardiographqiues et physiopathologiques du Fallot - Semaine des Hôpitaux 35/2739, 18 oct. 1959

13 - Tetralogy of Fallot - J.A.M.A. 176, 944, Juin 61

14 - EDUARDO COELHO et coll. - Tetralogy of Fallot. Angiocardiographic, électrocardiographic, vectocardiographic and hemodynamic studies of the Fallot type complex. Am.J.Cardiology 538/64, April 1961

15 - HR.S. HARLEY - What is Fallot's Tetralogy ? Am.H. Journal, december 1961 (729)

16 - BECU, IKKOS, JUNGQWIST, RUDHE - Evolution of ventricular septal defect and pulmonary stenosis with left to right shunt into classic tetralogy of Fallot.Am.J.Card. 7/598/ April 1961

17 - COOLEY R.N., BANHSON H.T. - Angiocardiography in congenital heart disease. Radiology 52/329, 1949

18 - DORBECKER N., CEBALLUS J., de MOURA CAMPOS F. - Etude angiocardiographique, 1er Congrès mondial de Cardiologie, Paris 1950

19 - CARNEGIE - Angiocardiography in congenital heart disease. Br.Med. J. 123O/1951

20 - KEATS T.E., MARTT J.M. - Acyanotic Tetralogy of Fallot - Am.J. Roentg. 82-417-1957

21 - CASTELLONOS A., GARCIA O. et coll. - The levoangiocardiogram in Tetralogy of Fallot. Its practical importance. Radiology 1960, 75/774

Tétralogie de Fallot : Traitement chirurgical.

22 - DUBOST Ch., BLONDEAU - Opération à coeur ouvert. Indications opératoires. Arch.Mal.Coeur. 52/882/ Aout 1959

23 - KIRKLIN J.W., ELLIS F.H., MAC GOON - Surgical treatment of Tetralogy of Fallot; J. of Ther.Surgery, 23/37/1959

24 - DAVID, BRISTOW, MENASHE et coll. - Total correction of Tetralogy of Fallot. Complications, results. Am.J.Card. 8/358, sept 1961

25 - KAY E.B., NOGUEIRA C., MENDELSOHN Jr., ZIMMERMAN - Corrective surgery for Tetralogy of Fallot. Evaluation of results. Circulation 24/1342, dec. 1961

26 - BARNARD C.N., SCHIRE V. - The surgical. Treatment of the tetralogy of Fallot. Thorax 16/346; dec. 1961

27 - REDO S.F., GOLDBERG H.P. - Tetralogy of Fallot.Surg.Clin.North. Am. 387/april 1961

28 - GERBODE F., JOHNSTON J.B., SADE A.A., KEITH W.S., OSBORN S.S. Complete correction of tetralogy of Fallot. Arch. Surg. Ch. 82/793, june 1961

29 - SOULIE P., SERVELLE M., VERNANT, CORNU - Anastomose cavo-pulmonaire, 13 cas. Arch.Mal.Coeur. 54/1, janvier 1961

30 - DOGLIOTTI et coll. - Anastomose veine cave supérieure-artère pulmonaire dans la tétralogie de Fallot et autres maladies cyanogènes. Minerva Cardiol. a/557, oct. 1961

31 - PAYNE W.S., KIRKLIN J.W. - Late complications after plastic reconstruction of the outflow tract in Tetralogy of Fallot. Ann. Surg. 154/53, July 1961

Cinéangiocardiographie :

32 - TEVES, FEDDEMA - Br.J.Rad. 28/216, 1955

33 - LIND, WEGELIUS - 1954, Circulation 10/195

34 - ASTLEY R., OLDHAM S.S. - Clinical applications of image intensification cineangiocardiography. Brit.J.Rad. 29/556/1956

35 - STAUFFER et coll. - Cinéangiocardiography- Radiology 65/784, 1955

36 - WATSON H., PICKARD C., LOWE K.G., HILL I. - Selective ciné-angiocardiography with image intensification. Brit. H.J. 4/459, oct. 1958

37 - CASTELLANOS, GONZALEZ et coll. - Cineangiocardiografia versun angiografia con seriografios ultrarapidos. Rev.Cub.Card. juillet, dec. 1958

38 - SONES F.M. Jr - Cineangiocardiography - Ped. Clin. North Am. 5/945, nov. 1958

39 - JEFFERSON K.E. - The value of cineangiocardiography in congenital heart disease. Brit.J.Dis.Ch. 159/april 1959

40 - BRETON A., VANDEN DORP F., DUPUIS C. - Possibilités actuelles de la cinéangiocardiographie sélective Arch.Fr. Ped. 16/1129, 1959

41 - ABRAMS H.L. - An approach to biplane cinéangiocardiography. Radiology 73/531, oct. 1959

42 - KEATS T.E., LODWICK G.S., KOENIG G.I. - Some aspects of cineangiocardiopraphic and high speed serial angiographic technics. Am.J.of Roentg. 83/1067/1960

43 - GARDNER H.C., CARROL D.S. - Some studies in cineangiocardiography. Mempl. Med.J. 195/ May 1961

44 - HIRD W., MURPHY, FITZGERALD, O'DONNEL - Selective cineangiocardiography. Am.Surg. 27/546/july 1961

45 - MOUQUIN M., BRUN Ph., GESCHWIND H. - Technique et indications de la cinéangiocradiographie. Arch.Mal.Coeur 9/961/sept. 1961

46 - DROUIN, TREMBLAY, GAREAN - Cinéangiocardiographie - Laval Medical, 29/24/36 janv. 1960

47 - CRILEY I.M., NEILL C.A. - Cinéangiocardiography in the differential diagnosis of the Tetralogy of Fallot. 34th session of the American Heart Association. Circul. 911/oct. 1961

48 - CHAPMAN C.B., BAKER O., REYNOLDS J., BONTE F.J. - Use of biplane cinefluorography for measurement of ventricular volume. Circulation 18/1105/1958

49 - SANDLER, BALLEW, LORD - Use of biplane angiocardiography for the measurement of left ventricular volume in man. Am. Heart J. 60/762/Nov. 60

AGEMP
POLYCOPIE
8, rue Dante
PARIS-V•
Téléphone : ODÉon 58-96